Aus der Medizinischen Universitäts-Klinik, Bonn
Direktor: Professor Dr. Martini

Röntgenbestrahlung bei Basedow

INAUGURAL-DISSERTATION

zur

Erlangung des Doktorgrades

der

Hohen Medizinischen Fakultät

der

Rheinischen Friedrich-Wilhelms-Universität

zu Bonn.

*

Vorgelegt am 22. April 1939

von

Richard Gilla

aus Neunkirchen/Saar.

BONN 1939

Anton Brand, Bonn.

Gedruckt
mit Genehmigung der medizinischen Fakultät
der Universität Bonn.

Referent: Prof. Dr. Martini
Korreferent: Prof. Dr. Grebe.

R. UNIV.
BIBLIOTHEEK
LEIDEN

Meiner lieben Mutter.

Digitized by the Internet Archive
in 2026

https://archive.org/details/IA41546404_0089

Röntgenbestrahlung bei Basedow.

Die ersten Berichte über Röntgenbestrahlungen der Schilddrüse bei der Basedowschen Krankheit stammen noch aus der Anfangszeit der Strahlentherapie und liegen etwa 30 Jahre zurück. Die Zahl der Veröffentlichungen, die sich mit dieser Frage befassen, ist heute kaum noch übersehbar. Umstritten ist allerdings immer noch der Wert dieser Therapie überhaupt, denn einerseits liegen die Heilungsziffern der Röntgenologen vor, andererseits begnügt man sich mit der Feststellung, daß die Erfolge der Röntgenbestrahlungen bei Basedow ungleichmäßig seien, was letzteren ganz eindeutig den Stempel der Unzuverlässigkeit aufdrückt. Auf der Suche nach den Gründen der Unsicherheit über eine so bedeutsame Frage, wie sie heute die Behandlung dieser so häufigen Erkrankung darstellt, hat sich gezeigt, daß weitaus die Mehrzahl der bisher erschienenen Arbeiten über dieses Themas keinesfalls so beweiskräftig gehalten waren, um einen kritischen Beurteiler überzeugen zu können. Es fehlte fast immer an einer genauen Deklarierung des Krankengutes, zu der unbedingt eine genügende Vorbeobachtung erforderlich ist, die im Notfall auch noch durch eine eingehende Vorgeschichte gestützt werden muß. Desgleichen bleibt meist die Frage nach einer genügenden Bestimmung der wichtigsten Kriterien des Krankheitsverlaufs und einer dementsprechend genauen Beurteilung der Ergebnisse offen. Eine eingehende Klarstellung dieser Punkte ergibt eine Dissertation von W. Schmitt aus dem Jahre 1935.

Bevor die Frage des therapeutischen Erfolges der Röntgenbestrahlung bei Basedow erörtert werden soll, lohnt es sich, die theoretischen Grundlagen dieser Therapie d. h. die Wirkungsweise der Strahlen auf das bestrahlte Organ zu untersuchen. In dem Maße, wie die frühere nur organpathologische Auffassung des Krankheitsgeschehens beim Morbus Basedow mehr und mehr einer funktionellen Betrachtungsweise Platz gemacht hat, wird die Schilddrüse selbst nur noch in wenigen Fällen (primäre Strumitis, toxisches Adenom) für

das primär erkrankte Organ gehalten (Falta, Hoff). Vieles spricht heute für die Annahme, daß ein übergeordnetes Schilddrüsensteuerungszentrum besteht. Die Versuche der Narkose und Elektrokoagulation des Zwischenhirns an Tieren von Pick und Sunder-Plassmann lassen seinen Sitz ebendort vermuten. Manche Restsymptome nach subtotalen Schilddrüsenresektionen bei Basedow, insbesondere die vegetative Übererregbarkeit, der kaum zu beeinflussende Exophthalmus bei den meisten Fällen von Vollbasedow, lassen an die zurückgebliebene Funktionsstörung übergeordneter Zentren denken. Bei lokalisierter Erkrankung des Zwischenhirns wurde ein isolierter Exophthalmus gesehen (Guizetti). Die Tatsache, daß die Hypophyse weitgehend die Schilddrüse beeinflußt, und die Existenz eines thyreotropen Hormons ist schon länger bekannt. Trotz alledem kann auch heute nicht bestritten werden, daß sich bei allen Hyperthyreosen die Schilddrüse selbst in einem sei er primären oder sekundären Hyperfunktionszustand befindet und sie das Ziel eines wirksamen therapeutischen Angriffs sein soll. Durch den Ausfall des Erfolgsorgans muß die Überproduktion des Schilddrüsenhormons versiegen. Die Röntgenbestrahlung der Schilddrüse hat demnach ihre kausale Berechtigung. Die Wirkung der üblichen Röntgenstrahlendosen auf die Struma basedowica, nicht aber auf die normale Schilddrüse ergibt sich aus der allgemein bekannten erhöhten Strahlensensibilität von Zellen mit starker Proliferation. Besonders deutlich haben dies z. B. Turner und Gomez durch den unterschiedlichen Bestrahlungserfolg an den Milchdrüsen von graviden und nicht graviden Kaninchen gezeigt. Nach den von A. Kocher ausgeführten histologischen Untersuchungen vorher bestrahlter Basedowstrumen, die keinen Unterschied gegenüber den nicht bestrahlten ergaben, ließe sich die Wirkung der Bestrahlung nur so erklären, daß sie lediglich Funktion und Wachstum des erkrankten Drüsenparenchyms hemmend beeinflußt. Auf die Frage nach dem Zustandekommen eines Dauererfolges bleibt die Antwort offen. (Lüdin, du Mesnil de Rochemont, Töppner u.s.w.) Wenn man von der neuerdings mehr und mehr an Boden gewinnenden Annahme einer hypophysär-diencephalen Steuerung der Thyreotoxikosen ausgeht, wie sie u. a. auch von Loeser, Lichtwitz und Schmeng-

ler vertreten wird, können vielleicht die histologischen Untersuchungen von Sunder-Plassmann an bestrahlten Basedowstrumen geeignet sein, diese Frage weiter zu erhellen. Danach gelang es, eine Zerstörung und Degeneration des feinsten sympathischen Terminalretikulums in der Schilddrüse nachzuweisen, die geeignet sei, den Einfluß der höheren Zentren auf die Schilddrüse zu unterbrechen und so die eigentliche Ursache der Erkrankung auszuschalten. Die Röntgentherapie wird von ihm nur bei frischen Thyreototikosen für angebracht gehalten, da bei den alten Fällen die Dysfunktion der Drüse schon autonom und irreversibel geworden sei. Inwieweit diese Auffassung berechtigt ist, soll das Ergebnis der Röntgenbestrahlungen zeigen.

Bei den genannten Untersuchungen ist allerdings die ungenügende Angabe über Art und Herkunft des untersuchten Materials stark zu beanstanden, denn es ist naturgemäß ein unterschiedlicher Befund zu erwarten, je nachdem die Röntgenbehandlung ein klinischer Erfolg oder ein Mißerfolg gewesen war. Die Gelegenheit zur Untersuchung einer operativ gewonnenen Struma, wenn es sich dabei um einen Fall handelte, bei dem die Röntgenbestrahlung einen wesentlichen Erfolg brachte, wird sehr selten sein. Nur die erfolglos bestrahlten Fälle bekommt der Chirurg zu sehen, mit vereinzelten Ausnahmen, wo mechanische Verdrängungserscheinungen bei großen Strumen nachträglich noch die Operation notwendig machen. Im allgemeinen wird aber mit Recht bei letzterem eine Bestrahlung nicht durchgeführt.

Bei den Bestrahlungen wurden durchschnittlich angewandt eine Spannung von 180-KV.Röhrenspannung, 5,5 M.A., 0,5 mm Cu-Filter, 0,9 mm Cu H.W.S., 40 cm Focushautabstand, bei Schutz des Kehlkopfes.

Es wurden sowohl vordere mediane und seitliche, als auch tangential hinten gelegene Halsfelder bestrahlt. Die Größe betrug bei den Erstgenannten 10mal 15 cm, für die seitlichen und hinteren 6mal 8 cm durchschnittlich. Einige kleinere Abweichungen von dieser Norm ergaben sich aus der Größe der zu bestrahlenden Struma. Ein zusätzliches Thymusfeld von durchschnittlich 6mal 10 cm wurde in elf

Fällen verabfolgt. Eine mehr oder weniger lange Vorbereitungszeit, in der nur unspezifische Mittel wie Ruhe, Sedativa und Diät angewandt wurden und die sowohl dem Zweck einer Dämpfung der hyperthyreotischen Erscheinungen, als auch der Gewinnung einer geeigneten therapeutischen Vorbeobachtung dient, geht den eigentlichen Schilddrüsenbestrahlungen voraus. Auch während letzterer wurde diese Tkerapie in derselben Art beibehalten. Auf diese Weise war es außerdem möglich, zu einer besseren Beurteilung des Krankheitsverlaufs während der Röntgenbestrahlungen zu gelangen, da nur die genügend lange und eingehende Vorbeobachtung der wichtigsten objektiven und subjektiven Erscheinungen nach Martini eine genügende Vergleichsgrundlage bei einer chronischen Erkrankung ist. In einigen Fällen, wo aus äußeren Gründen die Vorbeobachtung nur wenige Tage beträgt, mußte eine möglichst genaue Anamnese diesen Mangel zu ersetzen suchen. Die einwandfreie Durchführung der Versuchsbedingungen erleidet allerdings bei der Röntgentherapie der Basedowschen Krankheit zuweilen eine starke Einbuße, da das Eintreten eines deutlichen Enderfolges bei dieser Methode oft erst nach mehreren Monaten zu beobachten ist. Nach Hess und Schlecht schwankt die Spanne zwischen der ersten Bestrahlung und der endgültigen Besserung oder Heilung sogar zwischen 3 und 24 Monaten. Eine derartig ausgedehnte stationäre Behandlung ist natürlich in keinem Falle möglich. Eine Beobachtung des Krankheitsverlaufs lediglich während der kurzen stationären Periode würde also in vielen Fällen zu Fehlschlüssen Anlaß geben, da es oft auch bei späterem Erfolg auf Grund der durch die Bestrahlungen ausgelösten Reizreaktion zunächst zu vorübergehenden Grundumsatzsteigerungen und subjektiven Beschwerden kommen kann. Bei den meisten Erkrankungen trat erst nach der Entlassung aus der Klinik eine entscheidende Änderung des Zustandes ein, in einer Zeit und unter wechselnden äußeren Verhältnissen, die der Kontrolle eines Beobachters im wesentlichen verschlossen sind. Wenn aber nun trotzdem eine Besserung der Erkrankung eintritt, so kann dies, nachdem die Sicherheit besteht, daß andere wirksame therapeutische Maßnahmen nicht angewandt wurden und eine Spontanheilung den Umständen entsprechend nicht anzunehmen ist, nur umso eher zugunsten der Röntgentherapie gewertet werden.

Die folgenden 31 Krankengeschichten der Medizinischen Universitätsklinik zu Bonn aus den Jahren 1932 bis 1937 umfassen sämtliche röntgenbehandelte Fälle aus diesem Zeitraum, die, ausgenommen Fall 3/VI mindestens 3 Monate lang nachbeobachtet wurden und bei denen außer der üblichen Ruhe — Diätbehandlung als einzige spezifische Therapie nur die Röntgenbestrahlungen durchgeführt wurden. Die Höhe der im Einzelfall gegebenen Gesamtdosis ist unterschiedlich, da eine individuelle und dem einzelnen Krankheitsbild angepaßte Behandlung dies erforderte, andererseits durch äußere Umstände z. B. einfaches Wegbleiben von Patienten nicht immer die Behandlung zu Ende geführt wurde. Eine Beurteilung des erzielten Erfolges ohne genügende Berücksichtigung der Dosierung würde, wie sich bei der genaueren Betrachtung der Fälle zeigte, zu einem undurchsichtigen Ergebnis führen, da der Wert der Therapie erst dann beurteilt werden kann, wenn es einigermaßen sicher ist, daß auch die entsprechenden Maßnahmen im erfoderlichen Umfange angewandt wurden. Dieser Umstand wurde bei der folgenden Einteilung in verschiedene Gruppen zunächst berücksichtigt. Wo zweckmäßig, wurden außerdem bestimmte Fälle in Bezug auf Dauer der Erkrankung, Komplikationen und Behandlungsschema zusammengefaßt. Die Bezeichnung der einzelnen Krankheitsbilder erfolgt nach klinischen Gesichtspunkten unter entsprechender Berücksichtigung der objektiven Kriterien.

a) Thyreotoxikosen (mit deutlichen Allgemeinsymptomen, Grundumsatzsteigerung und meistens Schilddrüsenvergrößerung).

b) Struma basedowificata (Struma mit erst später hinzugetretenen mehr oder weniger starken Basosdowsymptomen).

c) Vollbasedow (deutliche Augensymptome, Tachykardie, Struma, erhebliche R.N.U.-Steigerung).

Im Gegensatz dazu wählten Krecke u. a. im Wesentlichen die Höhe des R.N.U. zur Klassifizierung. Hess macht diesbezüglich aber darauf aufmerksam, daß ein niedriger Gundumsatz nicht mit guter therapeutischer Beeinflußbarkeit und leichtem Krankheitsverlauf

übereinzustimmen braucht. Außerdem muß mit einer gewissen Schwankungsbreite der Grundumsatzwerte um 10 bis 20% insbesondere bei nervösen Patienten immer gerechnet werden. Eine neue Einteilung nach ätiologischen Momenten von Sauerbruch, Eppinger u. a. (Kongr. Inn. Med. 1937) in centraldiencephale, thyreogene und hypophysäre Thyreotoxikosen kann trotz ihrer Vorzüge kaum statistische Anwendung finden, da die Abgrenzung gerade bei dem centralen Basedow noch zu unsicher ist. Schon bei einer rein symptomatischen Behandlung des Morbus Basedow mit Ruhe und Sedativa kommt es auf die Dauer, wie vielfache Beobachtungen zeigten, fast immer zu einer Besserung des Allgemeinbefindens, einer gewissen Senkung des Ruhenüchternwertes und mehr oder weniger deutlichem Gewichtsanstieg. Gewöhnlich erweist sich aber diese Besserung später als trügerisch. Das erneute Versagen der Kranken nach Rückkehr in die alten häuslichen Verhältnisse zeigt, daß die Besserung eben nur eine scheinbare war. Deutlicher als die klinische Beobachtung und der Grundumsatz scheinen dies die Untersuchungen des Blutjodquotienten von Gutzeit und Parade zu beweisen, der die endokrine Lage von allen Kriterien am genauesten wiederzugeben verspricht. Es käme also weniger darauf an, um wieviel Prozent der Ruhenüchternumsatz während einer bestimmten Zeit unter einer bestimmten Therapie fiel, als auf die Tatsache, daß auch ein anhaltender Heileffekt mit einer bestimmten Methode zu erzielen ist. Hierbei würde der zeitlichen Entwicklung eine etwas geringere Rolle zugemessen werden. Es steht allerdings außer Zweifel, daß es bei einer kleineren Anzahl von Basedowkranken im Laufe der Zeit zu spontanen Besserungen oder sogar Dauerheilungen kommen kann. Wenn aber solche Fälle nach bestimmten therapeutischen Maßnahmen gehäuft und in direktem zeitlichen und entwicklungsmäßigem Zusammenhang mit diesen vorkommen, so darf wohl mit Recht daraus gefolgert werden, daß der Erfolg nicht ein spontaner, sondern letzteren zuzuschreiben ist.

Die folgenden Krankengeschichten werden in 6 Gruppen geordnet:

Gruppe I. Gesamtdosis von 500 bis 1000 r einschließlich (5 Krankengeschichten).

Gruppe II. Gesamtdosis über 1000 bis 1500 r einschließlich (5 Krankengeschichten).

Gruppe III. Gesamtdosis über 1500 r (Erkrankungsdauer höchstens 1 Jahr (10 Krankengeschichten).

Gruppe IV . Gesamtdosis über 1500 r, Krankheitsdauer länger als 1 Jahr (6 Krankengeschichten).

Gruppe V. Anfangsdosis weniger als 500 r und Nachbestrahlung mit hoher Gesamtdois nach mehrmonatigem Abstand (2 Krankengeschichten).

Gruppe VI. Röntgenbehandlung bei gleichzeitiger Komplikation durch eine infektiös-entzündliche Erkrankung (3 Krankengeschichten). Gesamtdosis über 1500 r, ausgenommen Fall 3.

GRUPPE I.

1. Charlotte B. 22 Jahre. Seit 2 Jahren zunehmende Beschwerden durch Herzklopfen, Angstzustände, Schlaflosigkeit, Haarausfall, Gewichtsabnahme angeblich 10 kg.

Befriedigender Kräfte- und Ernährungszustand, Struma diffusa, Tachykardieanfälle, angedeuteter Exophthalmus, Tremor, Hyperhidrosis, starker Dermographismus, Reflexübererregbarkeit, Dysmenorrhoe, 33% Lymphocyten.

Patientin wurde vor drei Jahren erfolglos mit Dijodthyrosin, Luminaletten und Kneippkur behandelt.

Stationäre Vorbeobachtung (7. 5.—8. 5. 36) 2 Tage.

Therapie: Bettruhe, Sedativa.

R.N.U. + 24, + 17, Gewicht 55,0, Pulskurve 100—110 pro M.

Stationäre Behandlung (9.V.—16.V.): 8 Tage.

Patientin erhält 6 Röntgenbestrahlungen der Schilddrüse zusammen 600 r (6 mediane Halsfelder).

R.N.U. nach der 2. Bestrahlung + 18, Gewicht konstant 55,0, Pulskurve 90—100 pro M.

Subjektive Herzbeschwerden und Tremor gebessert, Schwitzen unbeeinflußt.

Ambulante Nachkontrolle (ca. 1½ Monate nach Beginn der Behandlung): R.N.U. + 11, Gewicht 54,5 kg.

Anhaltende Besserung der subjektiven Symptome, deutliche psychische Beruhigung.

Nach 3 Monaten: R.N.U. + 13, Gewicht 55,5 kg, 26% Lymphocyten.

Besserung des subjektiven Befindens dauert an.

Nach 4 Monaten: Nach einem Kuraufenthalt an der See erneutes Auftreten von Herzbeschwerden, Unruhe und vermehrtes Schwitzen. Gewicht 56,4 kg.

Nach ca. 1½ Jahren: Patientin gibt selbst an, daß die Besserung nach der Bestrahlung nur kurze Zeit angehalten habe. In der folgenden Zeit hatte sie dieselben Beschwerden wie vorher.

Jetziger Zustand: Gewicht 50,5 kg, Herzklopfen und Erregtheit unverändert, Haarausfall und Händezittern nach eigenen Angabe gebessrt.

Epikrise: Leichte chronisch verlaufende Thyreotoxikose zeigt nach Röntgenbestrahlungen der Schilddrüse, denen eine dreijährige erfolglose konservative Behandlung vorausgegangen war, vorübergehende Senkung des R.N.U., Abnahme der Lymphocytose und Besserung subjektiver Symptome.

Eine 1½ Jahre spräer vorgenommene Nachfrage ergibt jedoch weitere Gewichtsabnahme und im wesentlichen unveränderten Krankheitsverlauf.

2. Elisabeth F., 45 Jahre. Seit 3 Jahren Herzklopfen, Schlaflosigkeit, Schwitzen, Haarausfall, Zittern der Hände, Unruhe, Abmagerung. Mäßiger Kräfte- und Ernährungszustand, Struma diffusa, leichter Exophthalmus, Glanzauge, Stellwag +, Tachykardie, Tremor, Dermographismus, Reflexüberregbarkeit, 45% Lymphocyten.

Stationäre Vorbeobachtung (14.VIII.—14.IX. 33): 33 Tage Therapie: Bettruhe, Sedativa.

R.N.U. + 83, + 60, + 50, + 57, + 63, Gewichtszunahme von 46,5 bis 50,0 kg, Pulskurve fallend von ca. 115 bis 100 pro M.

Thyreotox. Symptome und subjektives Befinden gebessert.

Stationäre Behandlung (15.IX.—16.X.): 31 Tage.

Patientin erhält 15 Röntgenbestrahlungen der Schilddrüse zus. 175% Hed = 875, r. (17 vordere seitliche Halsfelder + 10 Thymusfelder).

R.N.U. + 22, + 38, + 46, + 28, Gewichtszunahme von 50,0 bis 54,5 kg, Pulskurve konstant um 100 pro M. (Vorübergehende Abnahme der Gesamtleucocyten von 5200 bis 3300 pro cm.)

Weitgehende Besserung der subjektiven thyreot. Symptome. Nachkontrolle nach ca. 4½ Jahren:

R.N.U. + 47, Gewicht 58,5, Pulsfrequenz 80 pro M., 43% Lymphocyten.

Kein Glanzauge, Stellwag, Graefe, Moebius negativ, kein Tremor, Haarausfall oder Durchfälle. Gutes Allgemeinbefinden.

Patientin gibt an, daß sie sich eigentlich erst seit Ende 1936 nach einer überstandenen Grippe wesentlich gebessert fühle.

Epikrise: Chronisch verlaufender Morbus Basedow mit erheblicher G.U.-Steigerung zeigt unter 30tägiger stationärer Vorbehandlung mäßige Senkung der G.U.-Werte, deutliche Gewichtszunahme und subjektive Besserung. Nach Röntgenbehandlung erfolgt wesentlich deutlichere Senkung des G.-U., konstant weiteres Ansteigen des Körpergewichts und deutliche Besserung der subjektiven Symptome. Eine ambulante Nachkontrolle nach 4½ Jahren ergibt neben einer mittelhohen G.-U.-Steigerung und Lymphocytose, eine normale Pulsfrequenz, gute Gewichtszunahme sowie Rückbildung der sonstigen subjektiven thyreotoxischen Symptome einschließlich der Augensymptome. Eine spontane Änderung des Krankheitsverlaufs im Anschluß an die interkurrente Grippe ist nicht auszuschließen.

3. Helene V., 30 Jahre. Vor einem Jahr Anschwellung des Halses. Nach Gebrauch eines Jodpräparats zunehmende Beschwerden durch Herzklopfen, Schwitzen, Haarausfall, Unruhe. Guter K.Z. und E.Z. Struma diffusa, Tachykardieanfälle, Tremor, Dermographismus, Hyperhidrosis, Psycholabilität, 51% Lymphocyten. Erfolglose ambulante Vorbehandlung mit Sedativa.

Stat. Vorbeobachtung (20.IV.—29.IV. 36): 10 Tage.

Therapie: Bettruhe, Sedativa.

R.N.U. + 32, + 25, Gewicht 69,0 kg konstant, Pulskurve 80 bis 90 pro M.

Ambulante Behandlung (30.IV.—17.VI. 36): Patientin erhält 8 Röntgenbestrahlungen der Schilddrüse, Zus. 800 r. (8 mediane Halsfelder).

R.N.U. + 19, + 25, + 21, Gewichtsanstieg von 69,0 bis 75,5 kg. Puls 85—95 pro Min. Herzklopfen. Tremor und subjektives Befinden nicht gebessert.

Nach 3 Mon.: R.N.U. + 30, Gewicht 75,5—74,5 kg, Puls 88 pro Min., subjektives Befinden gebessert. Nach 4 Mon.: R.N.U. + 21, Gewicht konstant 74,5 kg. Puls 86 pro Min. Tremor vermindert.

Nach 8 Mon.: Gewicht 74,5 kg, Klagen über vermehrte Unruhe und Kreuzschmerzen.

Epikrise: Seit 1 Jahr bestehende Thyreotoxikose bei Struma basedowificata zeigt unter zehntägiger Behandlung keine Besserung. Im Verlauf einer etwa achtmonatlichen ambulanten Beobachtung nach Röntgenbehandlung ergibt sich außer einer anfänglichen Gewichtszunahme, bei schwankenden G.U.-Werten und gleichbleibender Pulsfrequenz, keine deutliche Beeinflussung des Krankheitsverlaufs.

4. Therese W., 24 Jahre. Seit 3 Jahren Herzklopfen mit Angstzuständen, verstärktes Schwitzen, Erregtheit. Genügender Kräfte- und Ernährungszustand, Struma diffusa, Tachykardie, Glanzauge, Tremor, Dermographismus, Psycholabilität, 28% Lymphocyten.

Stat. Vorbeobachtung: (24. III. — 23. IV. 1936): 30 Tage. Therapie: Bettruhe, Sedativa. R.N.U. + 25, + 37, + 31. Gewicht 62,7—61,7 kg. Pulskurve konstant 85—95 pro M. Verstärkte Herzbeschwerden, sonstige Symptome leicht gebessert.

Stat. Behandlung (24.IV.—16.V. 36): 23 Tage.

Patientin erhält 8 Röntgenbestrahlungen der Schilddrüse, zus. 1000 r. (7 vordere Halsfelder + 1 Thymusfeld).

R.N.U. + 5, Gewichtszunahme 61,8 bis 63,3 kg.

Pulskurve 80—90 pro Min. Sämtliche thyreotox. Symptome mit Ausnahme des Herzklopfens deutlich gebessert.

Nach 1 Mon.: R.N.U. + 13, Gewicht 61,0, Puls 90 pro Min. Thyreotox. Symptome gebessert, Tremor noch deutlich.

Nach 3 Mon.: R.N.U. + 19, Gewicht 65,0 kg, Puls 90 pro M. Anhaltende subjektive Besserung.

Nach ca. 4½ Mon.: R.N.U. + 19, Gewicht 64,0 kg.

Puls 90 pro Min. 21% Lymphocyten. Anhaltende subjektive Besserung.

Nach 10 Mon.: Neuauftreten von Herzklopfen; nach 15 Mon.: deutliches Recidiv in Form von Herzklopfen, Schwitzen, Tremor, Erregtheit, Mattigkeit. R.N.U. + 30, Gewicht 63,5 kg, Puls 80—90 pro Min.

Epikrise: Seit 3 Jahren bestehende Thyreotoxikose verläuft unter 23tägiger stationärer Vorbeobachtung im wesentlichen unverändert. Nach Röntgenbehandlung ist eine deutliche Senkung des G.U., Gewichtsabnahme und Abnahme der subjektiven Symptome festzustellen. Nach etwa einem Jahr kommt es zu einem Recidiv.

5. Christine W., 38 Jahre. Schon seit 12 Jahren häufiges Herzklopfen und deutliche Nervosität. In den letzten 12 Monaten erhebliche Steigerung dieser Beschwerden und Klagen über vermehrten Haarausfall, sowie Durchfälle. Mäßiger Kräfte- und Ernährungszustand. Kaum angedeutete Struma, Exophthalmus, Tachykardieanfälle, starker Tremor, Reflexübererregbarkeit, 27% Lymphocyten.

Stat. Vorbeobachtung (23.IV.—3.V. 36): 11 Tage. Therapie: Bettruhe, Sedativa, Diät. R.N.U. + 19, + 10, Gewicht 50,0 kg .Pulskurve um 80 pro Min. Abnahme des Tremors und der Unruhe, sonstige Beschwerden nicht gebessert.

Stat. Behandlung (4.V.—30.VI. 36): 56 Tage. Patientin erhält 8 Röntgenbestrahlungen der Schilddrüse, zus. 800 r. (8 mediane Halsfelder). Gewichtsanstieg von 50,0 bis 54 kg.

Pulskurve um 80 pro M. Rückgang des Exophthalmus, deutliche subjektive Besserung und Arbeitsfähigkeit.

Ambulante Nachkontrolle nach ca. 1½ Jahren:

R.N.U. + 33, Gewicht 62,5 kg, 34% Lymphocyten, leichter Exophthalmus, kein deutlicher Tremor, Graefe, Moebius und Stellwag +, feuchte Hände. Patientin gibt an, daß sie in den letzten Monaten wieder zunehmend unter Herzklopfen und Erregtheit leide, nachdem für einige Zeit nach den Bestrahlungen eine Besserung eingetreten war.

Epikrise: Thyreotoxikose mit stark neuropath. Einschlag zeigt während der 11tägigen stationären Vorbeobachtung Abnahme des an sich nur wenig erhöhten G.U. und der nervösen Symptome.

Während 56tägiger stationärer Beobachtung im Verlauf der Röntgenbehandlung kommt es zu deutlichem Gewichtsanstieg und Besserung der subjektiven Symptome. Eine ambulante Nachkontrolle 1½ Jahre später bestätigt die Angaben der Patientin, daß seit einigen Monaten ein Rückfall eingetreten sei.

GRUPPE II.

1. Melli C., 60 Jahre. Seit etwa 8 Wochen Herzklopfen, Schwitzen, Mattigkeit, Abmagerung (etwa 8 kg Gewichtsabnahme). Befriedigender Kräfte- und Ernährungszustand, keine nachweisbare Struma, Tachykardie, leichter Exophthalmus, Hyperhidrosis, Tremor, Psycholabilität, 48% Lymphocyten. Ambulante Vorbeobachtung (10.XII.—26.XII. 35): 17 Tage.

Therapie: Bettruhe, Sedativa Diät. R.N.U. + 68, + 59. Gewicht konstant 61,0 kg. Pulskurve um 100 pro Min. Leichte Besserung des subjektiven Befindens, noch deutlicher Tremor, Abnahme des Schwitzens.

Ambul. Behandlung (27.XII.—13.II. 36): Patientin erhält 10 Röntgenbestrahlungen der Schilddrüse, zus. 1150 r. (8 mediane + 4 seitl. Halsfelder).

Nach 1 Mon.: R.N.U. + 40, Gewicht 62,0 kg, Puls um 80 pro M. deutliche Besserung des Allgemeinbefindens.

Nach 2 Mon.: Gewichtszunahme bis 64,0 kg.

R.N.U. + 25, Puls um 72 pro Min. Deutliche allgemeine Besserung, Abnahme des Tremors; nach 9 Mon.: Gewichtszunahme bis 67,0 kg, Puls 72 pro M., Tremor sehr gering.

Nach 14½ Mon.: Wohlbefinden, keine Klagen über Herzklopfen, Schwitzen oder Gewichtsabnahme mehr.

Epikrise: Seit 8 Wochen bestehende Thyreotoxikose zeigt während ambulanter Vorbeobachtung leichte Abnahme des G.U. und der nervösen Symptome. Während der Röntgenbehandlung und 14½monatlicher Nachbeobachtung ergibt sich eine erhebliche Senkung der G.U.-Werte und der Pulsfrequenz, konstante Gewichtszunahme, sowie Rückbildung der übrigen thyreotoxischen Erscheinungen bis auf leichte nervöse Restsymptome bei subjektivem Wohlbefinden.

2. Friedrich M., 37 Jahre. Seit etwa 6 Wochen Schlaflosigkeit, Schwitzen, Durchfälle, Mattigkeit, starke Gewichtsabnahme. Mäßiger Kräfte- und Ernährungszustand, Struma, Exophthalmus, Tachykardie, Tremor, Reflexübererregbarkeit, Unruhe, 31% Lymphocyten. Stat. Vorbeobachtung (6. III.—IV. 35): 49 Tage. Therapie: Bettruhe, Sedativa, 14 Tage lang Thyronorman (27.III.—10.IV.).

R.N.U. + 70, + 40, + 59, starke Gewichtsabnahme von 63,0 bis 54,0 kg. Pulskurve unbeeinflußt 100—110 pro Min.

Subjekt. Befinden und thyreotox. Symptome nicht gebessert, vermehrte Unruhe. — Stat. Behandlung (25.IV.—5.VII. 35): 71 Tage. Patient erhält zunächst eine Bestrahlungsserie von insgesamt 550 r. (1 Thymusfeld + 2 vord. seitl. Halsfelder). 1 Monat später folgt eine 2 Serie von 800 r (1 Thymusfeld + 4 vord. seitl. Halsfelder) zus. 1350 r.

R.N.U. + 20, + 38, + 43, + 36, + 29, + 30, starke Gewichtszunahme von 53,5 bis 63,5 kg. Pulskurve regelmäßiger, zuletzt um 90 pro M. Subjektives Befinden wesentlich gebessert, kein Herzklopfen mehr. Deutliche Abnahme der threotox. Symptome. — Nach etwa 1½ Jahren: R.N.U. + 51 (nach körperlicher Anstrengung!).

Gewicht 64,0 kg (thyreotox. Symptome unbeobachtet).

Epikrise: Erst seit etwa 6 Wochen bestehender typischer Morbus Basedow zeigt während 5otägiger klinischer Vorbeobachtung weitere Verschlechterung. Nach Röntgenbehandlung deutliche Senkung des R.N.U. und erheblicher Gewichtsanstieg bei Abnahme der subjektiven Symptome.

Nachbeobachtung nach 1½ Jahren ergibt eine allerdings in angegebener Höhe fragliche Stoffwechselsteigerung bei konstant gebliebenem Körpergewicht.

3. Elisabeth R., 49 Jahre. Seit 2 Monaten starkes Herzklopfen, Schwitzen, Haarausfall, Durchfälle, Erregtheit, 12 kg Gewichtsabnahme. Mäßiger Kräfte- und Ernährungszustand, Struma diffusa et nodosa, Exophthalmus, Tachykardie mit Arrythmia perpetua, Tremor, Vasolabilität, 43% Lymphocyten. Außerdem Verdacht auf Mitralvitium.

Stat. Vorbeobachtung: (20.V.—17.VI. 36): 28 Tage. Therapie: Bettruhe, Sedativa, Digitalis.

R.N.U. + 53, + 42, + 30, + 39, + 30, Gewicht konstant 65,0 kg. Pulskurve abfallend von 120 bis 100 pro Min. Tachykardieanfälle. Subjektives Befinden leicht gebessert, thyreotox. Symptome unbeeinflußt.

Stat. Behandlung (16.VI.—4.VIII. 36): 52 Tage. Patientin erhält 12 Röntgenbestrahlungen der Schilddrüse, zusammen 1250 r. (4 vordere mediane + 8 vordere seitl. Halsfelder).

R.N.U. + 40, + 53, + 45, + 39, Gewichtszuiahme 66,0 bis 70,0 kg. Pulskurve unregelmäßig, 90 bis 100 pro Min. Tachykardieanfälle, Lymphocyten von 25 bis 50%.

Subjektives Befinden leicht gebessert, thyreotox. Symptome einschließlich Herzklopfen unverändert.

Nach 2½ Mon.: R.N.U. + 7, Gewicht 71,0 kg.

Nach ca. 4 Mon.: R.N.U. − 22, erneute starke Gewichtsabnahme bis 65,0 kg.

Epikrise: Erst seit 2 Monaten bestehender Vollbasedow zeigt während 28tägiger Vorbeobachtung geringe Besserung. Nach Röntgenbehandlung zunächst keine weitere Beeinflussung mit Ausnahme einer deutlichen Gewichtszunahme. Nach vorübergehendem Absinken des R.N.U. zur Norm folgt nach kurzer Zeit ein Recidiv, das sich in erneuter Stoffwechselsteigerung und rascher Gewichtsabnahme äußert.

4. Hanna Sch., 15 Jahre. Seit etwa 2½ Monaten im Anschluß an Scharlach heftiges Herzklopfen, Haarausfall, Schlaflosigkeit, Erregtheit, Durchfälle, Abmagerung. — Mittlerer Kräfte- und Ernährungszustand, leichte Struma diffusa, Glanzauge, Tachykardie, Hyperhidrosis, 27% Lymphocyten. Komplikation durch Mitralstenose.

Stat. Vorbeobachtung (31.V.—9.VI. 32): 10 Tage. Therapie: Bettruhe, Sedativa, Digitalis.

R.N.U. + 41, + 41, Gewicht 52,0 kg, Pulskurve 120—130 pro Min. Thyreotox. Symptome unverändert, Durchfälle, subfebrile Temperaturen. Stat. Behandlung (9.VI.—11.VII. 32): 33 Tage. Patientin erhält 11 Röntgenbestrahlungen der Schilddrüse, zus. 270% Hed = 1350 r. (18 vord. seitl. Halsfelder re. u. li. + 6 Thymusfelder). R.N.U. + 44, + 61, + 50, + 46, + 49, + 49; Gewicht 52,0 bis 51,0 kg. Pulskurve konstant, um 120 pro Min. 34% Lymphocyten. Thyreotox. Symptome unbeeinflußt, subjektiv leichte Besserung.

Stat. Nachbehandlung nach 2 Monaten (5.VIII.—13.X. 32): 70 Tage. Aufnahmebefund: R.N.U. + 34, Gewichtszunahme auf 53,0 kg. Therapie: Bettruhe, Sedativa, Digitalis. R.N.U. − 20, + 23, + 17, + 27, erheblicher Gewichtsanstieg von 53.0 bis 61,0 kg, Pulskurve fallend von durchschnittlich 115 auf 105 pro Min. Wesentliche Besserung des Allgemeinbefindens und der thyreotox. Symptome.

Nach 12 Mon.: R.N.U. + 19, Gewicht 62,0 kg, Puls um 100 (ohne Digitalis), 20% Lymphocyten. Wohlbefinden, kein Herzklopfen, Schwitzen oder Schlaflosigkeit mehr.

Epikrise: Erst seit 2½ Monaten bestehende schwere Thyreotoxikose zeigt während 10tägiger stationärer Beobachtung keine Beeinflussung. Während 33tägiger stat. Röntgenbehandlung kommt es besonders im Anfang zu weiterer G.U.-Steigerung bei gleichbleibendem sonstigen Verlauf. Erst nach 2 Monaten ist eine Senkung des G.U. unter die Werte der Vorbeobachtung bei leichter Gewichts-

zunahme, also eine Besserung festzustellen, die während einer längeren stationären Nachbehandlung weiter fortschreitet. Eine nach 12 Monaten vorgenommene Nachkontrolle ergibt außer einer geringen Stoffwechselsteigerung eine völlige Rückbildung der thyreotoxischen Erscheinungen.

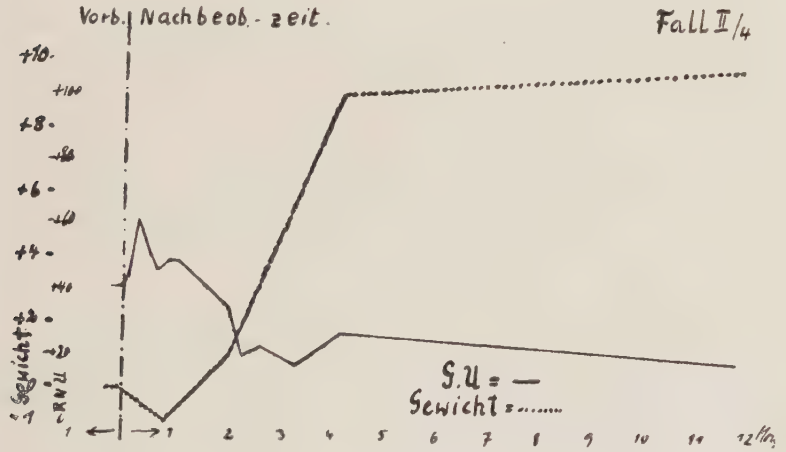

5. Gerhard V., 25 Jahre. Seit mehreren Jahren bis heute zunehmende Beschwerden durch Herzklopfen, Schwitzen, Heißhunger, Mattigkeit, Nervosität, außerdem Gewichtsabnahme Guter Kräfte- und Ernährungszustand, Struma diffusa, leichter Exophthalmus, Tachykardieanfälle, Tremor, Hyperhidrosis, Reflexüberregbarkeit, 40% Lymphocyten.

Stat. Vorbeobachtung (25.VII.—18.VIII. 32): 25 Tage. Therapie: Bettruhe, Sedativa. R.N.U. + 30, + 49, + 27, Gewichtszunahme von 62,0 bis 65,5 kg. Pulskurve ansteigend von durchschnittlich 75 bis auf 85 pro Min. Schwitzen und Erregtheit nicht, übrige Symptome leicht gebessert.

Ambulante Behandlung (22.VIII.—21.X. 32): Patient erhält 10 Röntgenbestrahlungen der Schilddrüse, zus. 270% Hed = 1350 r. (20 vord. seitl. Halsfelder re. u. li. + 9 Thymusfelder).

Nach 8 Tagen: R.N.U. + 18, Gewicht 67,2 kg. Puls um 70 pro Min. leichte Besserung der Unruhe. Nach ca. 1½ Mon.: R.N.U. + 9, Gewichtszunahme bis 69,6 kg.

Subjekt. thyreotox. Symptome und Allgemeinbefinden deutlich gebessert, wesentliche Besserung der Unruhe.

Epikrise: Seit mehreren Jahren bestehende Thyreotoxikose zeigt während 25täg. stationärer Vorbeobachtung mit Ausnahme einer Gewichtszunahme keine deutliche Beeinflussung. Während der etwa 2 Monate dauernden ambulanten Röntgenbehandlung kommt es zu rascher Senkung der G.U.-Werte bis fast zur Norm, gutem Gewichtsanstieg und deutlicher Besserung der übrigen Symptome. Nach 3½ Monaten scheint ein Recidiv eingetreten zu sein.

GRUPPE III.

1. Anton B., 47 Jahre. Seit etwa 11 Monaten Herzbeklemmungen, Schlaflosigkeit, Schwitzen, Haarausfall. Genügender Kräfte- und Ernährungszustand, keine erkennbare Struma, Exophthalmus, Tachykardie, Tremor, Reflexübererregbarkeit, 35% Lymphocyten. Stat. Vorbeobachtung (14.VIII.—9.IV. 32): 57 Tage. Therapie: Bettruhe, Sedativa, Digitalis.

R.N.U. + 33, + 41, + 40, + 28, Gewichtszunahme von 69,0 bis 73,5 kg. Pulskurve fallend von durchschnittlich 100 bis 90 pro Min. Subjektive thyreotox. Symptome unverändert. Stat. Behandlung (10.IX.—19.IX. 32): 10 Tage. Patient erhält 6 Röntgenbestrahlungen der Schilddrüse zus. 175% Hed. (10 vord. seitl. Halsfelder + 4 Thymusfelder).

R.N.U. + 12, Gewichtszunahme bis 75,0 kg, Pulskurve um 90 Min. Subjekt. thyreotox. Symptome gebessert. Nach 2 Mon.: R.N.U. + 13, Gewicht 75,0 kg, Puls 70—80 pro Min. Deutliche Abnahme des Exophthalmus, subjektive threotox. Symptome kaum noch nachweisbar. Trotzdem noch 3 weitere Bestrahlungsserien:

2. Serie (8.XI.—14.XI.32): zus. 170% Hed. (11 vord. seitl. Halsfelder + 6 Thymusfelder).
3. Serie (17.I.—20.I.33): zus. 120% Hed. (8 vord. seitl. Halsfelder + 4 Thymusfelder).

R.N.U. + 5, Gewicht 75,0 kg.

4. Serie (12.V.—16.V.33): zus. 90% Hed (Gesamtdosis = 2725 r) (8 vord. seitl. + 4 Thymusfelder).

Nachbeobachtung (19.VI.—21.VI.33): R.N.U. + 16, + 19, Gewicht 74,0 kg, 31% Lymphocyten, geringer Tremor, keine Herzbeschwerden, kein vermehrtes Schwitzen, keine Reflexübererregkarbeit

Epikrise: Seit etwa 11 Monaten bestehende Thyreotoxikose zeigt während 57-tägiger stationärer Vorbeobachtung mit Ausnahme eines mäßigen Gewichtsanstieges und Abnahme der Pulsfrequenz,

keine weitere Beeinflussung. Sofort nach Einsetzen der in mehrmonatlichen Abständen durchgeführten Bestrahlungsserie kommt es zum Sinken der G.U.-Werte bis an die Grenze der Norm bei gleichzeitig trotz ambulanter Behandlung weiter ansteigendem Körpergewicht und wesentlicher Besserung der subjektiven Symptome.

2. Elisabeth F., 36 Jahre. Seit 6 Wochen starkes Herzklopfen, Atmnot, Schwitzen, Haarausfall, Erregtheit.

Mäßiger Körper- und Ernährungszustand, geringgradige Struma, Exophthalmus, Tachykardie, Oedeme der Beine, 40% Lymphocyten. Komplikation durch Lues latens, außerdem Verdacht auf Herzinsuffiziens.

Stat. Vorbeobachtung (16.IX.—4.X.33): 28 Tage. Therapie: Bettruhe, Sedativa, Digitalis, Bismogenol, Neosalvarsan.

R.N.U. + 54, + 55, + 56 + 49, Gewicht 70,0—71,0 kg, Pulskurve unverändert, um 100 bis 110 pro Min. Rückgang der Dekompensationserscheinungen, thyreotox. Symptome unbeeinflußt.

Stat. Behandlung (5.X.—29.XI. 33: 54 Tage. Patientin erhält 11 Röntgenbestrahlungen der Schilddrüse, zus. 360% Hed. = 1800 r (32 vord. seitl. Halsfeder + 14 Thymusfelder).

R.N.U. + 51, + 54, + 56, + 38, + 60, + 36, + 35, + 55; Gewicht 70,0—69,0 kg. Pulskurve regelmäßiger, um 100 pro Min. Rückgang des Exophthalmus, subjektives Befinden und thyreotox. Symptome deutlich gebessert.

Nach 2½ Mon.: weitere Besserung des Allgemeinbefindens.

R.N.U. + 38, Gewicht 69,0 kg. Nach 3 Monaten: R.N.U. + 21, Gewicht 69,0 kg. Wohlbefinden und Arbeitsfähigkeit, thyreotox. Symptome außer leichtem Exophthalmus nicht mehr nachweisbar. Nach ca. 3½ Jahren: Erneute Behandlung wegen Hypertension und Herzinsuffizienz (RR 200/130, leichte Oedeme der Beine), R.N.U. — 2, Gewicht 57,0 kg, Puls um 90 pro Min. Guter Allgemeinzustand, thyreotox. Symptome werden nicht mehr angegeben.

Epikrise: Seit 6 Wochen bestehender Morbus Basedow zeigt während 28-tägiger Vorbeobachtung unveränderten Verlauf. Während der Röntgenbehandlung ergibt sich bei labilen G.U.-Werten eine Besserung der Tachykardie und besonders der subjektiven Beschwerden. Erst im späteren Verlauf der dreimonatlichen Nachbeobachtung Senkung des G.U. bis fast zur Grenze der Norm und weitgehende Rückbildung der sonstigen beobachteten Symptome. 3½ Jahre später werden bei einer zufälligen Nachuntersuchung keine thyreotoxischen Erscheinungen mehr gefunden.

3. Heinrich G., 51 Jahre. Seit mehreren Jahren anginöse Herzbeschwerden, Flimmern vor den Augen, Schlafstörungen. Seit 6 Monaten dazukommend Herzklopfen, starke Gewichtsabnahme, vermehrtes Schwitzen. Befriedigender Körper- und Ernährungszustand, ziemlich derbe Struma mit retrosternalem Anteil und Trachealstenose, 27% Lymphocyten. Komplikation durch Myodegeneratio cordis und Hypertonie.

Stat. Vorbeobachtung (17.X.—30.X.34): 15 Tage. Therapie: Bettruhe, Sedativa, Digitalis. R.N.U. − 49, + 72, + 45, Gewicht 84,6—86,0 ko. Pulskurve um 60—70 pro Min. Subjektive Symptome unverändert. Stat. Behandlung (31.X.—10.XI.): 13 Tage. Patient erhält 8 Röntgenbestrahlungen der Schilddrüse, zus. 190% Hed. − 950 r (7 mediane + 6 Thymusfelder). Nach 2 Mon.: R.N.U. + 5, Gewichtszunahme bis 86,0 kg (Oedeme).

Trotz Senkung des Ruhenüchternumsatzes ist das subjektive Befinden eher verschlechtert: R.R. 220/110, Dyspnoe, Cyanose, anfallsweise Angina pectoris, deutliche Stauung der Halsvenen durch die retrosternale Struma, Stockes'scher Kragen). Dagegen keine Augensymptome, kein Tremor. Nach 5 Mon.: Status idem.

Stat. Weiterbehandlung (3.IV.—2.V.35). Patient erhält eine 2. Bestrahlungsserie, zus. 700 r (5 vord. seitl. + 2 Thymusfelder). Außerdem Sedativa und Digitalis.

R.N.U. + 10, + 23.

Gewicht 87,0 bis 88,5 kg. Pulskurve 70—80 pro Min. Subjektives Befinden leicht gebessert. Objektive und subjektive thyreotox. Symptome werden in der Folgezeit nicht weiter beobachtet. Weiterbehandlung mit Digitalis, Nitroglyzerin, Aderlässen. Am 29.IX.37: R.R. 175/110 Stauungsleber, Stauungslunge, starke Cyanose, Oedeme, Nykturie, Doppelsehen, Schwindelgefühl, Kopfschmerzen, schlechter Schlaf.

Epikrise: Durch schwere kardiovasculäre Störungen komplizierte Thyreotoxikose bei Struma retrosternalis zeigt unter 15-täg. stationärer Vorbeobachtung hohe labile G.U.-Werte und unveränderten Verlauf. Im Anschluß an 1. Bestrahlungsserie Absinken des G.U. zur Norm, welches auch weiterhin in Anbetracht der ganz im Vordergrund stehenden Kreislaufstörung, das einzige Kriterium des Bestrahlungseffektes ist. Es ist fraglich, ob durch die Besserung der Thyreotoxikose die Weiterentwicklung der Herzinsuffizienz verzögert wurde.

4. Johann Sch., 33 Jahre. Seit einem Jahre Herzklopfen, Schwitzen, Erregtheit, Anschwellung des Halses. Guter Kräfte- und Ernährungszustand, Struma diffusa, Tachykardieanfälle, Moebius und Stellwag +, Tremor der Augenlider, Reflexübererregbarkeit, Psycholabilität mit psychopathischem Einschlag, 44% Lymphocyten.

Stat. Vorbeobachtung (10.V.—20.V.37): 10 Tage.

Therapie: Bettruhe, Sedativa, R.N.U. + 26, + 24, + 29, Gewicht 67,0—66,5 kg. Pulskurve um 70—80 pro Min. Herzklopfen, Schwitzen, Tremor, Erregtheit unverändert.

Stat. Behandlung (21.V.—17.VI.37): 29 Tage. Patient erhält 9 Röntgenbestrahlungen der Schilddrüse, zus. 1600 r (3 vordere + 6 hintere tangent. Halsfelder). R.N.U. + 10, + 22, + 11, Gewicht konstant 66,0 kg. Pulskurve unverändert 70—80 pro Min. 26% Lymphocyten. Starke Abnahme des Herzklopfens und Schwitzens. Im Gegensatz dazu anhaltende Depression und hypochondrische Klagen. Nach ca. 9 Mon.: R.N.U. + 12,5, Gewicht 69,0 kg. Puls um 80 pro Min. Moebius und Stellwag noch nachweisbar, desgleichen Psycholabilität. Dagegen kein Tremor, Herzklopfen oder Schwitzen mehr vorhanden,

Epikrise: Seit 1 Jahr bestehende Thyreotoxikose zeigt unter 10täg. stationärer Vorbeobachtung keine Beeinflussung der subjektiven oder objektiven Krankheitserscheinungen. Während 29täg. stationärer Röntgenbehandlung erfolgt Senkung der G.U.-Werte bis fast zur Norm, Verschwinden der Lymphocyten und deutliche subjektive Besserung. Eine Nachkontrolle 9 Monate später ergibt mit Ausnahme geringer Restsymptome seitens der Augen keine sicheren thyreotoxischen Symptome mehr.

5. Anna Sch., 33 Jahre. Seit etwa 10 Monaten starkes Herzklopfen, Atemnot, Schwitzen, Haarausfall, Erregtheit, leichte Gewichtsabnahme. Gegenüber K.Z. und E.Z., geringgradige Struma diffusa. Glanzauge, Tachykardie, Tremor, Hyperhidrosis, Dermographismus, Psycholabilität, Reflexüberregbarkeit.

Ambul. Vorbehandlung (8.VI. 36—1.VI. 37): Therapie: Ruhe, Sedativa. R.N.U. + 24, + 35, Gewicht konstant 57,0 kg. Puls um 100 pro Min. (Der kurz vor der 1. Bestrahlung am 1. VI. 37 bestimmte R.N.U. weist eine Steigerung von + 68 auf (Gewicht 57 kg) und scheint deutlich den Einfluß psychischer Momente auf den Ablauf der Atmung zu beweisen.) Keine Besserung des subjektiven Befindens und der thyreotox. Symptome.

Ambul. Behandlung (1.VI.—4.VII.37): Patientin erhält 10 Röntgenbestrahlungen der Schilddrüse, zus. 1925 r (5 vordere + 5

hintere tangent. Halsfeder); starke Reizreaktion mit Herzklopfen und Kopfschmerzen.

Ambulante Nachkontrolle nach 2½ Monaten:

R.N.U. + 100 (?), Gewicht 56,5 kg. Tremor, Herzklopfen und Haarausfall ungebessert, leichte Abnahme der Erregbarkeit. Nach 3 Mon.: R.N.U. + 34,5, Gewicht 55,0 kg. Puls um 80 pro Min. 17% Lymphocyten, subjektives Befinden verschlechtert, Durchfälle, thyreotox. Symptome unbeeinflußt. Nach 7¼ Mon.: R.N.U. — 29, Gewicht 56,5 kg, leichte Rückbildung der Glanzaugen· Tremor, Schwitzen, Haarausfall, Unruhe vermindert. Nach 8¼ Monaten: 58,0 kg Gewicht. Puls um 100 pro Min. Diff. Blutbild: 77 Segment, 9 Lymphocyten, 5 Monocyten, 5 Stabkernige Kein Tremor, kein Haarausfall. Subjektives Befinden unbefriedigend, aber mitbeeinflußt durch einen z. Zt. bestehenden grippösen Infekt; in der letzten Zeit wieder Zunahme des Herzklopfens, Schwitzens und der Unruhe.

Epikrise: Seit etwa 10 Monaten bestehende Thyreotoxikose, zeigt während einjähriger ambulanter Vorbehandlung bei sehr labilen G.U.-Werten unveränderten Verlauf. Nach ambulanter Röntgenbehandlung ergibt die 8½-monatliche Nachbeobachtung nach anfänglicher Steigerung der Symptome eine zeitweise Tendenz zur Besserung in Bezug auf G.U., Körpergewicht, Lymphocytose und einzelne subjektive Symptome. Im ganzen ist keine wesentliche und sichere Beeinflussung des Krankheitsverlaufs festzustellen.

6. Frieda W., 43 Jahre. Seit 9 Jahren einfache Struma, die mehrmals mit Jod behandelt wurde. Seit einem Jahr Gewichtsabnahme, Schwitzen, Haarausfall, Müdigkeit, zuweilen Durchfälle. Befriedigender K.Z. und E.Z., ziemlich derbe Vergrößerung des mittleren Teils der Schilddrüse, Tachykardieanfälle, Tremor, Hyperhidrosis. Vasolabilität, Psycholabilität, 38% Lymphocyten.

Ambulante Vorbeobachtung (27.IX.—XII. 34): 39 Tage.

Therapie: Ruhe, Sedativa, Diät. R.N.U. + 17, + 22, Gewicht konstant 62,0 kg. Puls zuletzt 90—100 pro Min. Subjektives Befinden und thyreotox. Symptome unverändert.

Stat. Behandlung (7.XII.—24.VII.): 18 Tage. Patientin erhält 8 Röntgenbestrahlungen der Schilddrüse, zus. 1900 r (2 mediane + 4 hintere tangent. + 2 Thymusfelder).

Gewicht konstant 61,5 kg. Pulskurve 80—90 pro Min.

Außer Abnahme der Erregtheit keine Besserung der thyreotoxischen Symptome. Nach 3 Mon.: R.N.U. + 15, Gewichtszunahme von 61,5 bis 65,0 kg. Puls um 80 pro Min., kein Schwitzen, keine Durchfälle mehr, Abnahme des Tremors. Nach 5 Monaten: R.N.U.

+ 23, Gewicht konstant 65,0 kg. Puls um 100 pro Min. Erneute Unruhe, Tachykardieanfälle und Lidtremor, kein vermehrtes Schwitzen.

Epikrise: Thyreotoxikose bei Struma basidowificata wird während 39täg. ambulanter Vorbeobachtung nicht beeinflußt. Nach Röntgenbehandlung ergibt sich eine vorübergehende Senkung des G.U. sowie der Pulsfrequenz und anfängliche Gewichtszunahme. Schon nach 5 Monaten kommt es zum Recidiv.

7. Anna L., 42 Jahre. Anschwellung des Halses schon vor mehreren Jahren. Erst seit etwa 8 Monaten anfallsweise heftiges Herzklopfen, vermehrtes Schwitzen, Unruhe, Schlaflosigkeit, Abmagerung. Genügender K.Z. und E.Z., linksseitige ziemlich große Struma diffusa, leichter Exophthalmus, Tachykardieanfälle, Tremor, Hyperhidrosis, Psycholabilität, Reflexübererregbarkeit, 32% Lymphocyten. 5 ambulante Voruntersuchungen (12.II.—4.VIII.37) ergaben keine deutliche Beeinflussung des Krankheitsbildes und der Beschwerden. Therapie: Ruhe, Sedativa. R.N.U. + 35 (2.IV.37), Gewicht 65,0 kg. Ambulante Behandlung (4. VIII —20.VIII.) Patientin erhält 6 ambulante Röntgenbestrahlungen der Schilddrüse, zus. 1950 r (3 vordere + 6 seitl. Halsfelder).

Subjektive leichte Besserung G.U. und Gewichtsangaben fehlen. Nach 6½ Mon.: Gewichtszunahme bis 70,5 kg. Puls 88 pro Min. Deutliches Glanzauge, dagegen Stellwaag, Graefe, Moebius negativ, kein Tremor. Kein vermehrtes Schwitzen, Herzklopfen nur mehr selten, Abnahme der Erregtheit, guter Schlaf, Stimmung noch etwas labil, volle Arbeitsfähigkeit.

Epikrise: Thyreotoxikose bei Struma basedowicata bessert sich während mehrmonatlicher ambulanter Vorbeobachtung nicht. Eine 6 Monate nach Abschluß der ambulanten Röntgenbehandlung durchgeführte Nachkontrolle ergibt gute Gewichtszunahme trotz körperlicher Betätigung und außer leichtem Restsymptom seitens der Augen keine deutlichen thyreotoxischen Erscheinungen mehr.

8. Anna P., 19 Jahre. Von einem Jahr Anschwellung des Halses und seither zunehmende Beschwerden durch Herzklopfen und Erregtheit. Ausreichender K.Z. und E.Z., Struma diffusa, Tachykardieanfälle, Tremor, Dermographismus, Psycholabilität.

5 ambulante Voruntersuchungen (1.III.—25.VI.37) zeigen keine Besserung der subjektiven thyreotox. Symptome.

Therapie: Ruhe, Sedativa. Gewichtsabnahme von 64 bis 61 kg, R.N.U. + 40 (18.V.). Ambulante Röntgenbehandlung (26.VI.—22.VII.37): Patient erhält 15 Röntgenbestrahlungen der Schilddrüse,

zus. 2400 r (5 vordere + 10 hintere tangent. Halsfeder).

Nach 1 Monat: R.N.U. + 7, Gewicht 60,0 kg.

Kein Tremor, Abnahme der Unruhe, sonstige thyreotox. Symptome unbeeinflußt. Nach 3Mon.: R.N.U. + 18, Gewicht 62,0 kg, kein Tremor, deutliche Besserung des subjektiven Befindens, kein Herzklopfen.

Nach 4 Mon.: Gewichtszunahme bis 64,2 kg. Wohlbefinden.

Nach 5 Mon.: Auftreten von neuralgischen Schmerzen im linken Unterarm. Ein genauer Nervenstatus ergibt unter anderem Nystagmus, Hyperreflexie, Reflexdifferenzen, zeitweise Babinski rechts positiv. Diagnose: Verdacht auf beginnende Multiple Sklerose. (Thyreotox. Symptome werden nicht mehr beobachtet.)

Epikrise: Seit 1 Jahr bestehende Thyreotoxikose zeigt während 4monatlicher ambulanter Vorbeobachtung weitere Gewichtsabnahme und unveränderten Verlauf. Nach Röntgenbehandlung erfolgt Senkung des R.N.U. bis an die Grenze der Norm, Gewichtszunahme und deutliche Besserung der übrigen thyreotoxischen Symptome.

9. Alfred O., 24 Jahre. Seit 3 Monaten im Anschluß an eine Grippe starkes Herzklopfen, Schwitzen, große Unruhe und Mattigkeit. Gute K.Z. und E.Z. Mäßige Struma diffusa, Tachykardie, Tremor, Reflexübererregbarkeit, 24% Lymphocyten.

Ambulante Vorbeobachtung (1.VII. 36—28.III. 37): 4 Monate. Therapie: Ruhe, Sedativa, Diät.

R.N.U. + 41, + 39, + 55, Gewichtsabnahme von 66,0 bis 60,5 kg. Pulsfrequenz durchschnittlich 100-110 pro M. 24-48% Lymphocyten. Das subjektive Befinden und die thyreotox. Symptome haben sich verschlimmert.

Ambulante Behandlung (3.VII.—14.VII. 37): 11 Tage. Patient erhält 7 Röntgenbestrahlungen der Schilddrüse, zus. 2400 r. (3 vord. + 6 hintere tangent. Halsfelder).

Subjekt. Symptome unverändert, Puls um 110 pro Min.

Nach 1½ Mon.: R.N.U. + 35, Gewicht 61,0 kg. Da kein Zeichen einer Besserung festzustellen ist, erfolgt eine 1monatliche stationäre Nachbehandlung.

Therapie: Bettruhe, Sedativa, Chinin, Agaricin.

R.N.U. + 54, + 58, + 52, Gewichtskurve konstant 63,5 kg, 40—36% Lymphocyten. Keine Besserung der thyreotox Symptome. Nach 3 Monaten: Operation (Resektion einer Struma colloides mikrofollikularis diffusa ohne typische basedowoide Veränderungen). Nachbeobachtung 1½ Monate postoperativ: Herzklopfen, Schwitzen,

Haarausfall etwas vermindert, leichte Besserung des subjekt. Befindens. R.N.U. + 22, Gewicht 61,3 kg. Pulsfrequenz 90—100 pro M. 38% Lymphocyten.

Epikrise: Seit 3 Monaten bestehende schwere Thyreotoxikose verschlimmert sich während 4monatlicher ambulanter Vorbeobachtung. Nach 7 kurz aufeinander folgenden Bestrahlungen der Schilddrüse mit hohen Einzeldosen und ca. 3 monatlicher ambulanter Nachbeobachtung ist keine Besserung subjektiver oder objektiver Art festzustellen. Die dann ausgeführte Resektion einer nicht typischen Struma brachte während 1½monatlicher Nachbeobachtung nur ungenügende Besserung.

10. Emma Q., 48 Jahre. Seit etwa 8 Monaten starkes Herzklopfen, Heißhunger, Mattigkeit und Abmagerung. Die Anschwellung des Halses und nervöse Symptome bestehen schon seit 8 Jahren. Während dieser Zeit waren wegen des Kropfes einige Versuche mit Jodbehandlung gemacht worden.

Mäßiger K.Z. und E.Z., Struma diffusa mit Gefäßpulsation, Exophthalmus, Tachykardieanfälle, Tremor, 50% Lymphocyten.

Ambulante Vorbehandlung (26.VI.—5.VII. 37): 10 Tage. Therapie: Ruhe, Sedativa. R.N.U. + 69, Gewicht 55,0 bis 53,0 kg, thyreotox. Symptome unverändert.

Stat. Behandlung (5.VII.—22.VII.): 18 Tage. Patientin erhält 11 Röntgenbestrahlungen der Schilddrüse zusammen 2700r. (4 mediane + 10 hintere tangent. Halsfelder).

R.N.U. + 57, + 54, + 36, Gewicht konstant 53,0 kg. Pulskurve regelmäßig um 80 pro M., 50% Lymphocyten. (Leuko 4800), deutliche Besserung des subjektiven Befindens und Abnahme der thyreotox. Symptome. Nach 1½ Mon.: R.N.U. —3, Gewicht 57,0 kg. Puls um 90 pro Min. (ambulante Kontrolle), 30% Lympho. (Leuko 6000). Wesentliche Besserung der thyreotox. Symptome mit Ausnahme des Tremors.

Nach 4½ Mon.: weitere Gewichtszunahme bis 59,0 kg. Wohlbefinden, deutlicher Rückgang der thyreotoxen Symptome mit Ausnahme des Exophthalmus.

Epikrise: Seit 8 Monaten bestehender fraglicher Jodbasedow bei Struma basedowificata zeigt während 10täg. ambulanter Vorbeobachtung weitere Gewichtsabnahme und unveränderten Verlauf. Während 18täg. stat. Röntgenbehandlung erfolgt langsame Abnahme der G.U.-Werte bei konstantem Körpergewicht und subjektive Besserung. Schon nach 1½ Monaten ist keine G.U.-Steigerung mehr nachweisbar.

Auch die erhebliche Gewichtszunahme, der Rückgang der Lymphocytose und die fortschreitende Rückbildung der übrigen thyreotoxischen Symptome mit Ausnahme des Exophtalmus sprechen für einen wesentlichen Erfolg der Röntgenbehandlung.

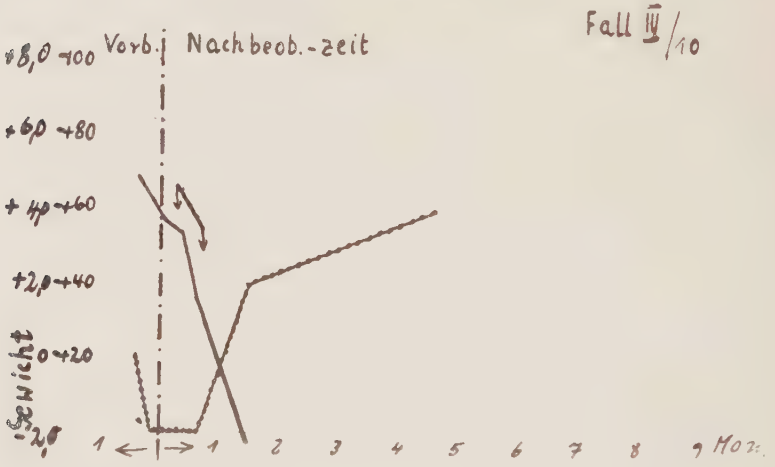

GRUPPE IV.

1. Lina A., 56 Jahre. Seit etwa 2½ Jahren Herzklopfen, anginöse Herzbeklemmungen, Schwitzen, Schlafstörungen, geschwollene Füße. Mäßiger K.Z. und E.Z., leichter Exophthalmus, geringgradige Struma, Tachykardie, Tremor, Psycholabilität, Reflexübererregbarkeit, 45% Lymphocyten. Komplikation durch Lues latens.

Stat. Vorbeobachtung (24.VII.—3.VIII. 36): 11 Tage. Therapie: Bettruhe, Sedativa ,Digitalis.

R.N.U. + 99, + 74, + 80, + 71, Gewicht 53,0 kg, konstant. Pulskurve unregelmäßig, um 100—110 pro Min.

Subjekt. Befinden leicht gebessert, thyreotox. Symptome im Wesentlichen unbeeinflußt. Ambul. Behandlung.

(4.VIII.—25.IX.): 52 Tage. Patientin erhält 10 Röntgenbestrahlungen der Schilddrüse, zus. 2400 r. (16 vordere seitl. lk. und re. Halsfeder).

R.N.U. am 4.VIII.: + 85, am 25.IX. + 70, Gewichtszunahme von 52,0 bis 55,0 kg. Puls um 100 pro Min. Besserung des subjektiven Befindens, thyreotox. Symptom unbeeinflußt. Nach 13½

Mon.: R.N.U. + 5,5, Gewicht 60,5 kg. Puls 80 pro Min. Stellwag, Graefe, Moebius negativ, kein Herzklopfen; Schwitzen und Erregtheit stark gebessert. Nach Angaben der Patientin ist der ursächliche Zusammenhang zwischen Erfolg und vorausgegangener Bestrahlung nicht zu bezweifeln.

Epikrise: Bei seit 2½ Jahren bestehendem Morbus Basedow während 11täg. stationärer Vorbeobachtung lediglich mäßige G.U.-Senkung und leichte subjektive Besserung erzielt. Unter ambulanter Röntgenbehandlung ist außerdem Gewichtszunahme und Verminderung der Tachykardie festzustellen. Eine Nachuntersuchung nach 13½ Monaten ergibt normalen G.U., weitere befriedigende Gewichtszunahme, normale Pulsfrequenz und keine wesentlichen Beschwerden mehr.

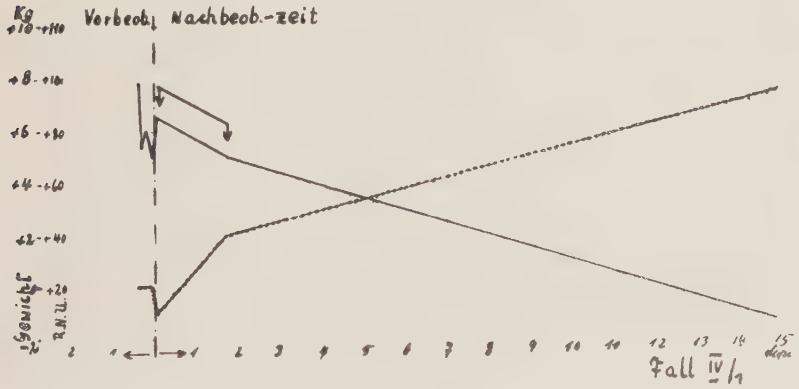

2. Milli H., 39 Jahre. Seit etwa 5 Jahren zunehmend Herzklopfen, Schlaflosigkeit, Aufregungszustände, allgemeine Nervosität. Befriedigende K.Z. und E.Z., keine erkennbare Struma, leichter Exophthalmus, Tachykardie, Tremor, ausgeprägte Psycholabilität, 34% Lymphocyten.

Ambulante Vorbeobachtung (20.II.—25.XI. 36): 9 Monate. Therapie: Ruhe, Sedativa, Diät. R.N.U. + 33, + 37, + 34. Gewichtszunahme von 73,5 bis 80,0 kg. Puls wechselnd von 96 bis 110 pro Min. Keine Abnahme der thyreotox. Symptome.

Ambulante Behandlung (28.XI. 36—10.III. 37). Patient erhält 7 Röntgenbestrahlungen der Schilddrüse, zusammen 3650 r. (6 vordere seitl. + 1 medianes + 6 hintere tangent. Halsfelder (starke Reiz-

reaktion nach den ersten Bestrahlungen).

Nach 2½ Mon.: R.N.U. + 29, Gewicht 82,0 kg.

Nach 12 Mon.: R.N.U. + 8,5, Gewicht 84,0. Puls um 80 pro Min., 25% Lymphocyten. Außer einer noch merklichen allgemeinen Nervosität werden keine weiteren thyreotox. Symptome mehr beobachtet.

Epikrise: Chronisch verlaufende Thyreotoxikose zeigt während 9monatl. ambulanter Vorbeobachtung außer gutem Gewichtsanstieg, keine Beeinflussung der thyreotoxischen Symptome. Letztere klingen nach Röntgenbehandlung mit Ausnahme mehr konstitutionell bedingter nervöser Beschwerden, wie eine Nachkontrolle 12 Monate nach Beginn der Bestrahlungen ergibt, völlig ab.

3. Wilhelm L., 38 Jahre. Schon seit 9 Jahren in wechselnder Stärke Herzklopfen, Schwitzen, Erregtheit, Schlaflosigkeit, Mattigkeit. In der letzten Zeit verstärktes Krankheitsgefühl. Guter K.Z. u. E.Z., geringgradige Struma, Tachykardieanfälle, Tremor Dermographismus, alimentäre Glykosurie, Psycholabilität, Reflexübererregbarkeit, 47% Lymphocyten. Komplikation durch chron. Nephritis. Ambulante Vorbeobachtung (2.VII.—2.IX. 37), Therapie: Ruhe, Sedativa. R.N.U. + 39, + 30.

Gewichtsabnahme 67,5 bis 65,5 kg. Puls konstant um 80 pro Min. Abnahme der Lymphocytose von 47 auf 34%. Subjektives Befinden und threotox. Symptome unverändert.

Stat. Behandlung (23.IX.—14.X. 37): 23 Tage.

Patient erhält 8 Röntgenbestrahlungen der Schilddrüse, zus. 3000 r. (4 vordere + 4 seitl. tangent. + 4 hintere tangent. Halsfelder).

Bei Entlassung: R.N.U. + 27, Gewicht 65,5—66,5 kg. Pulskurve unregelmäßig, um 70—80 pro Min., 2400 Lymphocyten. Leichte Abnahme der Erregtheit, Schwitzen verstärkt, sonstige thyreotox. Symptome unbeeinflußt.

Nach 1½ Monaten: R.N.U. + 25, Gewicht 65,5 kg. 28% Lymphocyten. Keine Abnahme der thyreotox. Erscheinungen, Arbeitsunfähigkeit. Nach 2½ Monaten: Subjektives Befinden verschlechtert. Herzklopfen, Schwitzen, Unruhe und Mattigkeit vermehrt, Auftreten von Durchfällen.

Nach 4½ Mon.: Weitere Verschlechterung des subjekt. Befindens. Puls 112 pro Min. 40% Lymphocyten, starker Tremor, leichter Exophthalmus. Schwitzen, Durchfälle, Erregtheit, Mattigkeit verstärkt.

Epikrise: Seit 9 Jahren bestehende Thyreotoxikose zeigt während 2monatl. ambulanter Vorbeobachtung mit Ausnahme geringer Senkung des G.U. und der Symptocyten keine Beeinflussung. Im Verlauf der stationären und 4½monatl. Nachbeobachtung ist außer vorübergehendem Verschwinden der Lymphocytose eher eine Zunahme der Krankheitserscheinungen festzustellen.

4. Gertrud Th., 48 Jahre. Vor 2 Jahren Anschwellung des Halses, Herzklopfen, Erregtheit, Durchfälle, starke Gewichtsabnahme. Konservative Behandlung und Kuraufenthalt brachten Besserung, Nach einiger Zeit erneutes Auftreten obiger Beschwerden. Genügender K.Z. und E.Z. ziemlich große diffuse Struma mit Gefäßpulsation, leichter Exophthalmus, Tachykardie, Tremor, Psycholabilität, Reflexübererregbarkeit, 58% Lymphocyten.

Ambulante Vorbeobachtung (26. VIII.—21. IX. 37): 25 Tage. Therapie: Sedativa. R.N.U. + 58, + 43, Gewicht 60,0 kg. Puls um 90—100 pro Min. Abnahme des Tremors und der Erregtheit, Herzklopfen unverändert.

Stat. Behandlung (22.IX.—7.X. 37): 16 Tage. Patientin erhält 8 Röntgenbestrahlungen der Schilddrüse, zus. 3000 r. (4 vordere + 8 hintere tangent. Halsfelder). R.N.U. + 40, + 49. Gewicht 61 bis 62,0 kg. Pulskurve unregelmäßig, um 90 pro Min. Lymphocytose 42 bis 48%. Subjektives Befinden gebessert, thyreotox. Symptome unbeeinflußt.

Nach 1½ Mon.: R.N.U. + 37,5, Gewicht 63,0 kg, Puls anfangs 100 pro Min., später um 84 pro Min. 32% Lymphocyten. Subjektives Befinden gebessert.

Nach 4½ Mon.: R.N.U. + 71, Gewicht 62,7 kg. Puls um 100 pro Min. 43% Lymphocyten, geringer Tremor, leichter Exophthalmus. Subjektives Befinden deutlich gebessert, Abnahme des Herzklopfens und der Unruhe, aber noch merkliche Nervosität. (Im Gegensatz zu den vorhergehenden R.N.U.-Werten, die erst nach einigen Tagen stationärer Behandlung erhalten wurden, gehen im letzten Fall nur etwa 12 Ruhestunden der Bestimmung voraus.)

Epikrise: Mittelschwerer chronisch verlaufender Morbus Basedow wird während 25tägiger ambulanter Vorbeobachtung mit Ausnahme einer geringen Senkung der G.U.-Werte und psychischer Beruhigung nicht gebessert. Nach Röntgenbehandlung im Verlauf von 4½ Mon. deutliche subjektive Besserung, jedoch keine entsprechende Abnahme der objektiven Symptome, sodaß eine sichere Beeinflussung des Krankheitsverlaufs durch die Bestrahlungen nicht angenommen werden kann.

5. Elisabeth K., 27 Jahre. Seit dem 14. Lebensjahr bestand eine rechtsseitige Struma, die vor 8 Jahren wegen hinzukommender Basedow Symptome reseziert wurde. Vor 3 Jahren linksseitige Anschwellung der Schilddrüse und erneutes Auftreten von Herzklopfen, Schwitzen, Haarausfall. Vor 2 Monaten Resektion der linksseitigen Struma nodosa und anschließende Besserung des subjektiven Befindens. Dagegen sind die thyreotoxischen Symptome in abgeschwächtem Grade noch vorhanden. Befriedigender K.Z. und E.Z. Typische Narbe nach Kocherschnitt, geringe Tachykardie, Tremor, Hyperhidrosis, Dermographismus, 25% Lymphocyten (Gesamtleucocyten 7200 pro cmm).

Stat. Vorbeobachtung (14.VI.—18.VI. 37): 5 Tage. Therapie: Bettruhe. R.N.U. + 23, Gewicht 66,9 kg. Puls um 90 pro Min. Thyreotox. Symptome siehe Anamnese.

Stat. Behandlung (16.VI.—3.VII. 37): 18 Tage. Patientin erhält 8 Röntgenbestrahlungen der Schilddrüse, zus. 2000 r. (4 seitl tangent. + 4 hintere tangent. Halsfelder). R.N.U. + 8, — 9. Gewicht konstant 67,0 kg. Pulskurve um 80—90 pro Min. 31% Lymphocyten (Gesamtleukoz. 5200). Subjektives Wohlbefinden, keine Beschwerden.

Nach 1½ Mon.: R.N.U. + 1. Gewicht 66,0 kg, volle Arbeitsfähigkeit, thyreotox. Symptome nicht mehr nachweisbar.

Nach 5 Mon.: anhaltendes Wohlbefinden, Gravidites Mens. II.

Epikrise: Durch Resektion nur teilweise gebesserte Thyreotoxikose, bildet sich rasch nach einer 2 Monate nach der Operation durchgeführten Röntgenbehandlung zurück.

6. Heinrich S., 70 Jahre. Seit etwa 8 Jahren Herzklopfen, Atemnot, Schwindelanfälle, starke Unruhe, Schlafstörungen, Durchfälle und Gewichtsabnahme. Schlechter K.Z. und E.Z., geringgradige Struma mit retrosternalem Anteil, Tachykardie, starker Exophthalmus, Tremor, Hyperhidrosis, 44% Lymphocyten. Außerdem chron. Periarthritis humeroscapularis.

Stat. Vorbeobachtung (21.VI.—26.VI. 37): 5 Tage. Therapie: Bettruhe, Sedativa. R.N.U. 63, Gewicht 56,0 kg. Puls um 110 pro Min., thyreotox. Symptome s. Anamnese.

Ambulante Behandlung (26.VI.—29.VII. 37): Patient erhält 11 Röntgenbestrahlungen der Schilddrüse, zus. 1950 r. (4 vordere + 7 hintere tangent. Halsfelder).

2½ Monate: nach Beginn der Behandlung: Gewicht 58,0 kg, Puls 112 pro Min. Tremor und Schlafstörungen gebessert.

Nach 7½ Mon.: R.N.U. + 47, Gewicht konstant 58,,0 kg. Puls 92 pro Min. 26% Lymphocyten. Abnahme des Exophthalmus, Tremor nur gering, keine Durchfälle, kein Herzklopfen, Schwitzen stark vermindert, im allgemeinen guter Schlaf, Abnahme der Erregtheit.

Epikrise: Seit etwa 8 Jahren bestehender schwerer Morbus Basedow zeigt nach ambulanter Röntgenbehandlung Gewichtszunahme, Verschwinden der Lymphocytoe, Rückgang der G.U.-Steigerung, der Tachykardie sowie deutliche anhaltende Besserung der übrigen subjektiven und objektiven Symptome.

GRUPPE V.

1. Konrad D., 39 Jahre. Seit 2 Jahren einfache Struma. Herzklopfen, Schwitzen, Atemnot, Durchfälle und Abmagerung haben erst vor einigen Monaten begonnen. Mäßiger K.Z. und E.Z., geringgradige Struma diffusa, Glanzauge, Tachykardie, Tremor, Vasolabilität, Reflexübererregbarkeit, 44% Lymphocyten.

Stat. Vorbeobachtung (15.V.—30.V. 34): 15 Tage. Therapie: Bettruhe. R.N.U. + 53, + 76, + 71, Gewicht konstant 60,0 kg. Pulskurve um 100 pro Min. Subjektives Befinden und thyreotox. Symptome unverändert.

Stat. Behandlung (26.V.—2.VI. 34): 8 Tage. Nach Bestrahlungsdosis von 30% Hed = 150 r. (2 Thymusfelder + 4 vord. Halsfelder) muß die Behandlung aus äußeren Gründen abgebrochen werden.

Nach 2 Mon.: R.N.U. + 101, thyreotox. Symptome unverändert.

Nach 4 Mon.: R.N.U. + 69, Gewicht 57,0 kg, thyreotox. Symptome deutlich verschlechtert.

Ambulante Weiterbehandlung (22.IX.—22.X. 34): Patient erhält 17 Röntgenbestrahlungen der Schilddrüse, zus. 360% Hed = 1800 r. (20 vord. Halsfelder + 11 Thymusfelder).

Nach 2½ Mon.: R.N.U. + 47, + 22, Gewicht 62,0 kg, keine Durchfälle mehr. Subjektives Befinden stark gebessert.

Nach 5 Mon.: Gewicht 69,0 kg. Wohlbefinden, Tremor der Hände nur mehr sehr gering.

Ambulante Weiterbehandlung (13.II.—26.II. 35): Patient erhält 9 Röntgenbestrahlungen der Schilddrüse, zus. 260% Hed = 1300 r. (14 vordere Halsfeder + 7 Thymusfelder), Gesamtdosis 3250 r.

Nach 1 Mon.: Gewicht 70,0 kg. Volle Arbeitsfähigkeit, kein Schwitzen, kein Tremor mehr vorhanden.

Nach 3 Mon.: Gewicht 71,0 kg. Nach 3 Jahren: Gewicht 80 kg. Seit seiner Entlassung aus der Klinik ist der Patient nach eigener Angabe beschwerdefrei.

Epikrise: Struma basedowificata mit schweren thyreotoxischen Erscheinungen zeigt nach mehrmonatlicher Anamnese und 15täg. stationärer Vorbeobachtung keine Beeinflussung des Verlaufs. Nach geringer Anfangsdosis kommt es zu einer weiteren Verschlechterung mit Steigerung des Grundumsatzes und Gewichtsabnahme. Erst nach 2 weiteren Bestrahlungsserien mit hohen Dosen wird eine wesentliche Besserung des Zustandes verbunden mit starker Gewichtszunahme und schließlich völlige Arbeitsfähigkeit und Heilung erzielt, die sich auch nach 3 Jahren als dauerhaft erweist.

2. Leonhard Sch., 29 Jahre. Seit etwa 1 Jahr Herzklopfen, dauerndes Schwitzen, Heißhunger, Haarausfall, Mattigkeit, Schlafstörungen. Befriedigender K.Z. und E.Z., keine erkennbare Struma, Exophthalmus, Tachykardie, Tremor, Hyperhydrosis, Reflexübererregbarkeit, 44% Lymphocyten.

Stat. Vorbeobachtung (20.II..—26.III. 36): 36 Tage. Bettruhe, Sedativa, R.N.U. + 55, + 36, + 43, Gewicht 65,0—67,4 kg. Pulskurve sinkend von durchschnittlich 90 bis um 80 pro Min. Lymphocytose 44 bis 41%. Herzklopfen und verstärkt, sonstige Symptome unverändert.

Stat. Behandlung (27.III.—12.IV. 36): 17 Tage. Patient erhält 3 Röntgenbestrahlungen der Schilddrüse, zus. 300 r. (3 vordere Halsfelder). R.N.U. + 20, + 20. Gewichtskurve konstant um 67,0 kg. Pulskurve regelmäßig, um 80 pro Min. Abnahme der Lymphocytose von 40 bis 27%, deutliche Abnahme der thyreotox. Symptome, Schwitzen und Erregtheit nur gering.

Ambulante Weiterbehandlung (27.V.—8.VII. 36): 5 Bestrahlungen, zus. 500 r. (5 vordere Halsfelder). R.N.U. + 17, + 7. Gewichtszunahme von 66,0 bis 70,5 kg. Die inzwischen erneut wieder aufgetretenen subjektiven thyreotox. Symptome klingen im Verlauf der Bestrahlungen wieder ab, kein Herzklopfen, kein Tremor.

7 Monate nach Beginn der Röntgenbehandlung: R.N.U. + 38, erneute Klagen über Herzklopfen, Schwitzen, Erregtheit, Abmagerung.

Ambulante Weiterbehandlung (4.XII.—30.XII. 36): Patient erhält 8 Tage Röntgenbestrahlungen der Schilddrüse, zu s. 3300 r. (4 vordere + 8 seitl. Halsfelder). Gesamtdosis: 4100 r.

3 Wochen nach Beginn: R.N.U. + 26, Gewicht 63,0 kg, leichte Besserung des subjektiven Befindens.

Nach 14 Mon.: Gewichtszunahme bis 76,0 kg. Subjektives Wohlbefinden, Herzklopfen u. Schwitzen nur noch bei körperlicher Anstrengung, Erregtheit und Händezittern nach eigenen Angaben nur mehr unbedeutend.

Epikrise: Seit einem Jahr bestehende schwere Thyreotoxikose zeigt während 36tägiger stationärer Vorbeobachtung außer leichter Abnahme der objektiven Kriterien keine deutliche Beeinflussung. Nach 2 in mehrmonatlichen Abständen verabfolgten Bestrahlungsserien mit mäßigen Dosen (entsprechend Gruppe I) kommt es zu einer Senkung des Grundumsatzes bis annähernd zur Norm und erheblicher Abnahme der übrigen thyreotoxischen Symptome, die allerdings nach einigen Monaten von einem Recidiv gefolgt ist. Erst nach einer 3. Serie mit hoher Gesamtdosis tritt eine anhaltende wesentliche Rückbildung der subjektiven und objektiven Symptome, insbesondere erhebliche Gewichtszunahme bei körperlichem Wohlbefinden ein.

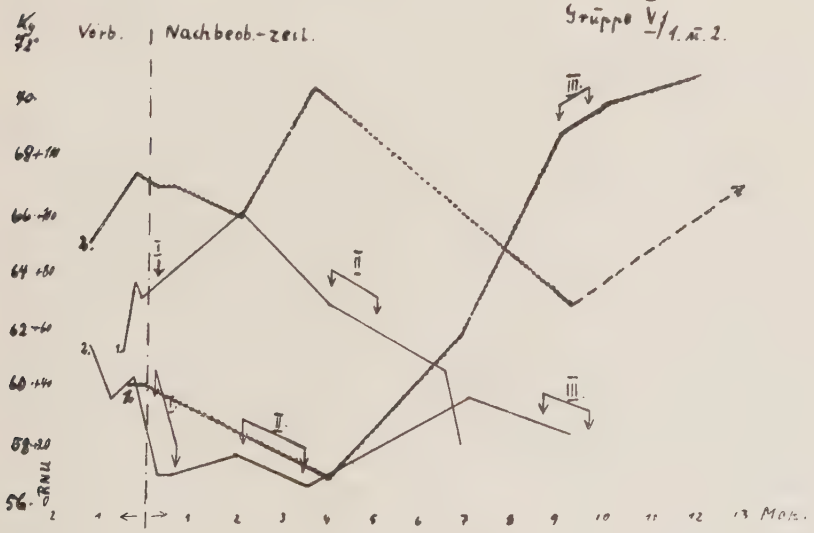

GRUPPE VI.

1. Franziska K., 34 Jahre. Seit 1 Jahr Herzklopfen, Schwitzen Haarausfall, Durchfälle. Außerdem seit längerer Zeit Anfälle von heftiger Atemnot, geringer zähschleimiger Auswurf, zuweilen geschwollene Füße.

Mäßiger K.Z. und E.Z. Struma diffusa, Exophthalmus, Tachykardie, Tremor, Psycholabilität, Reflexübererregbarkeit, 37% Lymphocyten, B.S.G. 30—70.

Außerdem Anfälle von heftiger expirator. Dyspnoe, expirator. Stridor, diffuses Giemen und Brummen über der ganzen Lunge.

Stat. Vorbeobachtung (11.XI.—21.I. 36): 72 Tage. Therapie: Bettruhe ,Sedativa, Asthmolysin, Vogan, Digitalis. R.N.U. − 42, + 39, + 39. Gewicht 54,5—55,0 kg. Pulskurve unregelmäßig, 110 bis 120 pro Min. Tachykardieanfälle bis 140 pro Min. Weißes Blutbild: Leuco 7800—5800—8200, Lympho 37—42—39, Eosin. 1—8—6, Stab. 4—6—5, Segm. 55—37—41, Mono. 3—6—9.

Nach anfänglicher leichter Besserung des subjekt. Befindens, sowie der thyreotox. Symptome, kommt es gegen Ende der Vorbeobachtung infolge einer hinzutretenden starken akuten Bronchitis zu einer erneuten Verschlechterung des Gesamtzustandes.

Stat. Behandlung (22.I.—21.III. 37): 61 Tage. Patientin erhält während der ersten 26 Tage 7 Rö.-Bestr. der Schilddrüse, zus. 1800 r. (3 vordere + 4 hintere tangent. Halsfelder), die mit Ausnahme der Letzten von zeitweise starken Reizreaktionen (Herzklopfen, Kopfschmerzen, Erbrechen, Übelkeit) begleitet sind. Sonstige Therapie außerdem: Felsol, Atropin, Vogan, Campolon, Codein, Expectorantien, Inhalationen.

Gewichtsabnahme von 55,0 bis 52,0 kg. Pulskurve unregelmäßig, 130—120—110 pro Min. Temperaturen oft subfebril um 37,6—37,9°, gegen Schluß um 37,5°.

Weißes Blutbild (22.I.—21.III.):

	1.	2.	3.	4.
Leuco	7800	8200	9600	8400
Lympho.	26	30	22	23
Eosin.	11	10	11	9
Stab.	6	10	14	11
Segm.	56	49	50	54
Mono.	1	1	1,5	2

B.S.G.: 8—20, 5—18, 5—11. In den ersten Wochen diffuse
72
grobblasige Rg's., besonders beiderseits über den abhängigen Lungenpartien. Anfängliche, aber nur vorübergehende leichte Abnahme der Augensymptome, des Herzklopfens und Tremors. Besserung des Röntgenkaters nach Colsil. R.N.U. (6.III. 37) + 54, (16.III.) + 77.

Bei Entlassung: Besserung der Bronchitis und des Asthma bronchiale, dagegen Erregtheit, Herzklopfen, Tremor unbeeinflußt.

Nach 6 Mon.: Puls um 100 pro Min. Schwitzen, Haarausfall und Tremor noch vorhanden, keine Besserung des subjekt. Befindens.

Epikrise: Durch Asthma bronchiale und akute Bronchitis komplizierter Basedow zeigt während 2½monatl. stationärer Vorbeobachtung keine deutliche Beeinflussung. Nach Röntgenbehandlung ergibt sich zwar einerseits eine Abnahme der Tachykardie und Lymphocytose, andererseits aber weitere Steigerung des R.N.U., Gewichtsabnahme und keine wesentliche Beeinflussung der subjektiven thyreotox. Symptome.

2. Helene K., 55 Jahre. Seit 3 Monaten zunehmendes Herzklopfen, vermehrtes Schwitzen, Haarausfall, Schlafstörungen, Mattigkeit, Unruhe. Außerdem ziehende Gelenkschmerzen im rechten Bein und linken Arm hauptsächlich.

Mäßiger K.Z. u. E.Z., rechtsseitige mittelgroße Struma diffusa, Tachykardie, Tremor, Hyperhidrosis, Vasolabilität, Psycholabilität, Sistieren der Menses seit 3 Mon., 38% Lymphocyten. Komplikation durch Polyarthritis, subakuta.

Stat. Vorbeobachtung (16. IX.—16.X. 36): 31 Tage. Therapie: Bettruhe, Sedativa, Diät, Chinin, Prontosil (1 Tag).

R.N.U. + 56, + 47, + 56. Gewichtszunahme von 55,0 bis 59,7 kg (bei besonders reichlicher Ernährung), Pulskurve sinkend von durchschnittlich 110—120, bis auf 90—100 pro Min. Temperatur in den ersten Tagen 37,8—38°, später um 37,5°.

Weißes Blutbild: 11600 Leuco, Lympho 38, Stab. 0,5, Segm. 56,5, Eosin. 2,5, Mono. 2,0. B.S.G.: 19—39, 10—25. Besserung des
90
Allgemeinbefindens, thyreotox. Symptome im Wesentlichen unbeeinflußt.

Stat. Behandlung (17.X.—6.XI. 36): 21 Tage. Pat. erhält 10 Rö.-Bestr. der Schilddrüse, zus. 2000 r. (5 vordere + 5 hintere tangent. Halsfelder). Außerdem Pyramidon, Rheumasan, Ichtyolverbände, Colsil. (Starke Reizreaktion nach den ersten Bestrahlungen).

R.N.U. + 37, + 30. Gewicht 60,0 kg. Pulskurve um 80—90, unregelmäßiger.

Weißes Blutbild (25.X.): 5800 Leuco., Lympho 40, Stab. 2, Segm. 53, Eosin. 0,5, Mono. 3,5. (Am 6.XI.): 4700 Leuco, B.S.G. 11—27. Subjektives Befinden verschlechtert, keine Besserung der Polyarthritis.

89

Nach 2½ Mon.: Starkes Schwitzen, Tremor, Puls um 115, 41% Lymphocyten (5900 Leuco). B.S.G. 10—31, erneute stat. Behandlung (22.I.—23.III. 37): 60 Tage. Therapie: Bettruhe, Sedativa.

R.N.U. + 50, + 43, + 33, + 39. Gewicht 64,2 bis 66,0 kg. Pulskurve konstant um 115 pro Min. 41—36% Lymphocyten (5900 bis 5800 Leuco). Herzklopfen unverändert, leichte Abnahme der Unruhe und des Schwitzens, Rückgang der arthrit. Beschwerden.

Erneute Bestrahlungsserie (24.III.—13.IV. 37): Patient erhält 10 Rö.-Bestr. der Schilddrüse, zus. 1800 r. (5 vordere, + 5 hintere tangent. Halsfelder). Gesamtdosis 3800 r. R.N.U. + 39, +30. Gewicht 66,0 kg. Pulskurve regelmäßiger, um 110 pro Min. 31% lymphocyten (6500 Leuco). Deutliche Besserung des subjekt. Befindens, Abnahme des Herzklopfens und Schwitzens, kleine Reizreaktion.

Nach 4 Mon.: anhaltende Besserung des subjekt. Befindens, beschränkte Arbeitsfähigkeit, Herzklopfen seltener, Schwitzen und Tremor deutlich vermindert.

Nach 5½ Mon.: Wesentliche Besserung des Allgemeinbefindens, kein vermehrtes Schwitzen mehr, nur geringer Tremor, guter Schlaf.

R.N.U. + 38,5, Gewichtszunahme bis 72,5 kg. Puls 96 pro Min. (ambulante Kontrolle).

Epikrise: Seit 3 Monaten bestehende durch Polyarthritis komplizierte Thyreotoxikose zeigt während 31täg. Vorbeobachtung außer Gewichtszunahme und Hebung des Allgemeinbefindens keine wesentliche Beeinflussung. Nach Röntgenbehandlung kommt es vorerst nur zu einer vorübergehenden Senkung des R.N.U. Erst im Gefolge einer 2. Bestrahlungsserie bei abgeklungenen arthritischen Erscheinungen ergibt sich eine anhaltende deutliche Abnahme der subjektiven und objektiven thyreotox. Symptome.

3. Henriette B., 49 Jahre. Vor 25 Jahren Resektion einer Basedowstruma. Vor 4 Monaten Anschwellung des Halses und Neuauftreten von Herzklopfen, Atemnot, Haarausfall, Erregtheit, starke Abmagerung. Daneben weitere Beschwerden durch Mattigkeit und Appetitlosigkeit. Mäßiger K.Z. und E.Z. Kochersche Halsnarbe,

Strumarecidiv, Exophthalmus, Tachykardie, Reflexübererregbarkeit, 30% Lymphocyten. Außerdem Rötung der Tonsillen.

Stat. Vorbeobachtung (19.I.—28.II. 34): 41 Tage. Therapie: Bettruhe, Sedativa. R.N.U. + 67, + 50, + 70, + 45, + 81, + 82, + 86, Gewichtsabnahme von 60,0 bis 56,0 kg. Pulskurve 100—115 pro Min. Tachykardieanfälle, Temperaturen um 37°.

Weißes Blutbild (19.I.—28.II. 34):

Leuco	5600	6000	7400
Lympho.	30	34	35
Eosin.	3	3	3
Stab.	2	0	1
Segm.	61	55	58
Mono.	4	1	3

B.S.G. 23—54, 16—37, 27—57.
110 107 90

Subjekt. Befinden verschlechtert, Herzklopfen und Erregtheit unverändert, Appetitlosigkeit.

Stat. Behandlung (1.III.—24.III. 34): 24 Tage. Patientin erhält 5 Rö.-Bestr. der Schilddrüse zus. 30% Hed = 150 r. (2 vordere + 2 seitl. Halsfelder + 1 Thymusfeld), während der ersten 6 Tage (starke Reizreaktion im Anschluß).

R.N.U. + 69, + 82, + 75, + 77, + 56, weitere Gewichtsabnahme von 55,0 bis 51,0 kg. Pulskurve bis Schluß ansteigend, unregelmäßig, 110—120—130—140—120 pro Min. B.S.G.?

Weißes Blutbild (1.III.—24.III.):

	1.	2.	3.	4.	5.	6.	7.
Leuco.	4800	3400	4200	3000	3200	4200	5200
Lympho.	27	32	30	27	30	21	28
Eosin.	4	1	5	4	2	1	5
Stab.	7	0	0	4	2	1	0
Segm.	58	57	61	56	62	74	61
Mono.	4	10	4	9	4	3	6

Kurz vor der Entlassung kommt es zu einem akuten Aufflackern einer unbeachteten anscheinend schon seit längerer Zeit bestehenden chronischen Tonsillitis (s. Aufnahmebef.) mit Halsschmerzen und Fieber bis 38—38,8°, die Tonsillen sind geschwollen und gerötet. Therapie: Chinin, Panflavin, Halswickel. Bei Entlassung ist eher eine weitere Verschlechterung des Allgemeinbefindens und der thyreotoxischen Symptome festzustellen. Die akute Tonsillitis klingt unter entsprechender Behandlung in wenigen Tagen ab.

Epikrise: Schweres akut verlaufendes Basedowrecidiv nach Strumektomie mit gleichzeitiger chronischer Tonsillitis und deutlich beschleunigter Blutsenkung zeigt unter 41täg. stationärer Vorbeobachtung weitere Verschlechterung. Die Röntgenbehandlung muß schon nach geringer Gesamtdosis wegen beträchtlicher Leukopenie, starker Reizreaktion und weiterer Verschlechterung des Allgemeinzustandes abgebrochen werden.

Besprechung der Behandlungsergebnisse.

In den beiden ersten Gruppen wurden alle Fälle zusammengefaßt, bei denen die Bestrahlungsdosis weniger als 1500 r. betrug, während die übrigen 21 Fälle mehr als 1500 r. erhielten, ausgenommen Fall VI/3. Es zeigten sich deutliche Unterschiede in den Heilergebnissen. Bei ersteren stehen 7 Mißerfolgen nur 3 Erfolge gegenüber, die dazu noch auf die Gruppe II mit den höheren Gesamtdosen (1000—1500 r.) fallen, während bei Gruppe I (500—1000 r.) überhaupt keine anhaltende mit genügender Sicherheit auf die Röntgenbehandlung zu beziehende Besserung erzielt wurde. Auffallend ist auch gerade hier die Anzahl der Recidive bei der niedrigen Strahlendosis, auf die in Zusammenhang mit Gruppe V noch zurückzukommen sein wird. Bei den erwähnten 3 anhaltenden Erfolgen der Gruppe II betrug bemerkenswerterweise die Dauer der Erkrankung im Höchstfall 2½ Monate. Es kann in diesem Zusammenhang auf Kestermann und Töppner hingewiesen werden, die über eine im allgemeinen bessere Ansprechbarkeit der frischen Erkrankungen gegenüber den schon chronisch gewordenen berichten. Dementsprechend wäre wohl auch in obigen Fällen der schon bei geringeren Strahlendosen erzielte Erfolg zu erklären. Akute und schwer toxisch verlau-

fende Erkrankungen, wie z. B. Fall VI/3 mahnen allerdings sehr zur Vorsicht und sollten nach Harris ganz von der Röntgenbehandlung ausgeschlossen werden. Deutlich bessere Ergebnisse liegen unter den übrigen 21 Fällen vor, wo das Verhältnis von Erfolgen zu Mißerfolgen 13 zu 7 beträgt. Fall VI/3 wird hierbei nicht berücksichtigt, da eine genügende Strahlenbehandlung nicht durchführbar war. Hierbei bleibt aber immer zu berücksichtigen, daß nicht allein die Strahlendosis, sondern auch die Form der Erkrankung, sei es eine Thyreotoxikose, eine Struma basedowificata, oder ein typischer Basedow und die Art der vorliegenden Schilddrüsenveränderung von Bedeutung sein muß, abgesehen von anderweitigen Komplikationen u. a., auf die noch eingegangen wird. Somit bleibt es selbstverständlich, daß

Dosis	Erfolge	Mißerfolge
unter 1500 r	3	7
über 1500 r	13	7

bei dem so differenzierten Krankheitsbild der Hyperthyreosen die Strahlendosierung nicht schematisch gehandhabt werden kann. Im allgemeinen aber kann gesagt werden, daß bei den schon chronisch gewordenen Fällen mindestens 2000 bis 3000 r. notwendig sind, um einen Dauerfolg zu erzielen. Gerade bei diesen Fällen empfiehlt sich auch die Serienbestrahlung mit höheren Einzeldosen, denn es zeigte sich, daß hier immer schon eine Besserung in der ersten Zeit nach den Bestrahlungen eintrat, wenn überhaupt ein günstiger Effekt zu erzielen war. Wenn bei der ersten Serie schon keine oder sogar eine ungünstige Wendung eintrat, kann wohl von späteren Serien kaum noch etwas zu erwarten sein.

Die Art der vorliegenden Schilddrüsenvergrößerung konnte nur in 22 Fällen festgestellt werden. Durch den Tatbefund konnten die typischen diffusen von den knotigen Strumen unterschieden werden. Letzteren wird allgemein eine wesentlich höhere Resistenz gegen Röntgenbestrahlungen zugesprochen, im Gegensatz zur Struma diffusa, die nach Aschoff und Kocher bei etwa $^4/_5$ der Basedowerkrankungen gefunden wurde. Der Befund einer einfachen Struma colloides mikrofollicularis ohne typische basedowoide Veränderungen (!)

im histologischen Praeparat bei Fall III 9 zeigt aber, daß der Tastbefund nicht unbedingt sicher ist. In den beiden Fällen von Struma nodosa unter II/3 und III/6 kam es schon nach wenigen Monaten im Anschluß an die Bestrahlungen zu einem Recidiv, nachdem eine vorübergehende erhebliche Besserung eingetreten war. Ein dritter Fall von Struma nodosa basedowica liegt bei IV/5 vor, wo aber nur ein Restzustand nach operativer Behandlung zu beseitigen war. Wenn auch die Anzahl der Fälle zu gering ist, um weitere Schlüsse daraus zu ziehen, so wurden also doch die oben erwähnten Erfahrungen mit dieser Form der Schilddrüsenvergrößerung bestätigt.

Bei Gruppe III wurden 6 deutliche Erfolge erzielt (s. Tabelle) und in 6 Fällen sank der Ruhenüchternumsatz während der Nachbeobachtung auf Werte von weniger als + 20% Steigerung bei der letzten Ermittelung herab, also innerhalb der Grenze des noch Normalen. Bei Fall 7 konnte der R.N.U. nach den Bestrahlungen nicht mehr bestimmt werden, aber auch hier spricht die Gewichtszunahme und der Rückgang der übrigen thyreotoxischen Symptome für einen deutlichen Erfolg der Behandlung. Die Fälle 5 und 6 (1925 und 1900 r.) lassen keine wesentliche Beeinflussung erkennen, ohne daß hierfür ein Grund, es sei denn eine zu niedrige Dosierung, ausfindig gemacht werden könnte. Bei Fall 5 scheint es sich aber um eine für die Strahlenbehandlung völlige ungeeignete Erkrankung zu handeln, da sie von Anfang an nur ungünstig reagierte.

Eine stationäre Vorbeobachtung und Behandlung hätte hier vielleicht die Ursache des Mißerfolges aufklären oder auch ausschalten können. Bei den Fällen 8 und 10 (2400 und 2700 r. innerhalb ziemlich kurzer Zeit) sank der R.N.U. besonders schnell und deutlich ab. Das gleiche gilt von Fall 3 (Anfangsdosis 950 r.), der aber nach seinem Symptomenkomplex nur als thyreotoxisch mitbeeinflußt anzusehen ist und dessen Krankheitsbild eher dem des sog. „Kropfherzens", nicht aber den typischen Thyreotoxikosen zuzuordnen ist. Die Struma retrosternalis wird allgemein als für die Röntgenbehandlung wenig geeignet betrachtet.

Besonders bemerkenswert ist Fall III/9. Mit großer Wahrscheinlichkeit handelt es sich hier um eine primär diencephale bzw. hypo-

physäre Form der Erkrankung. Das plötzliche Auftreten nach einem grippösen Infekt und das Fehlen einer wirklichen Struma basedowica, wie die hier glücklicherweise mögliche histologische Untersuchung des Resektionspraeparates zeigte, sprechen für diese Annahme. Da auch nach der Operation der Erfolg mangelhaft war, läßt dies ebenfalls die primäre Störung nicht in der Schilddrüse vermuten. Leider ist es kaum möglich, von vorneherein solche Fälle zu erkennen und von der Bestrahlung auszuschließen. Wenn es aber unter dem erhöhten Reiz der übergeordneten Zentren allmählich in der Schilddrüse selbst zu einem Umbau des Gewebes im Sinne einer typischen Struma basedowica gekommen sein wird, dürfte wohl auch hier ein besserer Bestrahlungserfolg zu erreichen sein, in Anbetracht ihrer schon eingangs erwähnten besseren Ansprechbarkeit.

In Gruppe IV wurden 4 Erfolge erzielt, die Erkrankungen mit einer Anamnese von 2½ bis sogar 8 Jahren betreffen. Bei Nr. 1 und 2 sank der R.N.U. von vorher deutlich erhöhten Werten auf unter + 10% Steigerung, abgesehen von Fall 5, wo in Vorbeobachtungszeit nur eine geringe Erhöhung gefunden wurde. Sogar bei Fall 6, wo der Beginn der Erkrankung schon 8 Jahre zurücklag, konnte eine Besserung trotz der vielleicht zu niedrigen Dosis erreicht werden. Ganz eindeutig ist der Mißerfolg bei Fall 3 (3000 r.), einer schon seit 9 Jahren bestehenden Thyreotoxikose, wo abgesehen von einer vorübergehenden Abnahme der Lymphocyten, nichts Positives erzielt wurde. Ebenfalls unbefriedigend ist das Ergebnis bei Fall 4 (3000 r.), wo es nach vorübergehender leichter Abnahme der objektiven Kriterien nach einiger Zeit wieder zu einem Rückfall kam, während die subjektiven thyreotoxischen Symptome sich besserten.

Bezüglich des auffallend hohen R.N.U. und der stärker beschleunigten Pulsfrequenz, die im Gegensatz zur subjektiven Besserung stehen, bleibt die Frage offen, ob ein nur vorübergehender zur Zeit der ambulanten Nachkontrolle bestehender Erregungszustand diese hohen Werte mitbedingt hat.

Bei Gruppe V handelt es sich um 2 Fälle, bei welchen in etwa der gleichen Weise zu Beginn der Behandlungszeit eine nur geringe Bestrahlungsdosis verabfolgt wurde, auf die erst noch längerem Zeit-

abstand eine hohe Dosis folgte. Gerade hier ist besonders deutlich zu beobachten, wie wichtig bei der Röntgenbehandlung die Dosierungsfrage ist. Zunächst zeigt Fall 1 nach der Anfangsdosis von 150 r., die man besser als Reizdosis bezeichnen könnte, eine direkte Zunahme der subjektiven und objektiven thyreotoxischen Symptome. Bei Fall 2, wo die Anfangsdosis höher war und die beiden ersten Bestrahlungsserien in ihrer Gesamthöhe von 800 r. der Gruppe I entsprechen, trat nach vorübergehender erheblicher Besserung ein Recidiv auf. Hier muß ebenso wie im vorhergehenden Fall 1 also angesichts der prompten Wirkung der später gegebenen hohen Bestrahlungsdosis gefolgert werden, daß in beiden Fällen die Anfangsdosis eine zu niedrige war.

Die Fälle der Gruppe VI stellen insofern eine Besonderheit dar, als hier neben der Thyreotoxikose als Komplikation eine mehr oder weniger akut entzündliche Erkrankung vorlag, die nach einigen bisher gesammelten strahlentherapeutischen Erfahrungen eine gesonderte Betrachtung rechtfertigen. Bezüglich der Lungenerkrankungen warnte schon Eppinger vor Röntgenbestrahlungen der Schilddrüse bei akuter oder auch nur latenter Lungentuberkulose, die hier stark verschlimmernd wirken kann. Zweifel hält bei Bestrahlung von Basedowkranken, die gleichzeitig an einer akuten Infektionskrankheit leiden, z. B. an einer Angina, die Gefahr eines Koma basedowicum für gegeben. Mc. Peak empfiehlt die Beseitigung von vorhandenen Infektionsherden an Zähnen und Tonsillen als wichtige vorbereitende Maßnahme für die Röntgenbehandlung der Hyperthyreosen. Inwieweit diese Anschauungen berechtigt sind, soll die Einzelbeobachtung der folgenden Fälle zeigen.

Bei Fall 1 (1800 r.) handelt es sich um einen typischen Basedow, der durch ein Asthma bronchiale, sowie eine später hinzukommende akute Bronchitis kompliziert wurde. Eine beschleunigte Blutsenkung und beginnende Linksverschiebung im weißen Blutbild wurden schon in der Vorbeobachtungszeit gefunden. Eine starke Reizreaktion zeigte hier, wie auch in dem folgenden Falle deutlich, daß die Sensibilität für den Bestrahlungsreiz gesteigert war. So vergleiche man z. B. die Fälle III/6—10, wo innerhalb etwa derselben Zeit noch höhere Dosen

ohne auffallende Reaktion gegeben wurden. Der Bestrahlungserfolg ist als negativ zu werten.

In ähnlich ungünstiger Weise reagierte zunächst auch Fall 2, eine durch eine Polyarthritis erschwerte Thyreotoxikose auf die Bestrahlungen, wo eine Leucozytose und eine leicht beschleunigte Blutsenkung in der Vorbeobachtungszeit festgestellt wurden. Während letzterer zeigten die objektiven und subjektiven thyreotoxischen Symptome keine Beeinflussung außer einem deutlichen Gewichtsanstieg und einer Herabsetzung der Pulszahl, deren Zustandekommen sich aber auch sehr gut aus der sorgfältigen Diät- und Ruhebehandlung erklären läßt. Nach der ersten verhältnismäßig hohen Bestrahlungsserie von 2000 r. trat ebenfalls mit Ausnahme einer vorübergehenden Senkung des R.N.U., keine merkliche Veränderung des Krankheitsverlaufs ein. Ebensowenig wirksam war eine später folgende zweimonatliche stationäre Behandlung. Erst auf eine zweite Bestrahlungsserie von 1800 r., nachdem die arthritischen Beschwerden abgeklungen waren, folgte eine deutliche Besserung sämtlicher Symptome unter ambulanter Nachbeobachtung.

Bemerkenswert ist die erhebliche Verminderung der Leukocyten im Blut von 11600 bis auf 4700 pro cmm nach der Strahlenbehandlung, die allerdings nur vorübergehender Art war. Doch erscheint es glaubhaft, daß eine derartige Veränderung des weißen Blutbildes sich auf einen infektiös-entzündlichen Prozeß ungünstig im Sinne einer Resistenzverminderung auswirken kann. Diese Ansicht mag auch noch durch Fall VI/3, der trotz ungenügend langer Nachbeobachtung als Beispiel geeignet ist, bekräftigt werden, wo die Leukopenie besonders starke Grade annahm und zwar schon nach einer Dosis von nur 150 r. Der in der Krankengeschichte enthaltene Befund an den Tonsillen, sowie die deutlich beschleunigte Blutsenkung deuten auch hier schon während der Vorbeobachtung auf einen latenten Infektionsherd hin. Es ist bekannt, daß bei entzündlichen Prozessen eine Neigung zu Stoffwechselsteigerung besteht. Gerade auf eine Thyreotoxikose muß also eine solche Komplikation sich ungünstig auswirken, umsomehr noch, wenn diese unter Umständen mit durch Röntgenbestrahlungen ausgelösten Reizreaktionen und Leukopenien

zusammenfällt. Eine Fortsetzung der Röntgenbehandlung hätte bei Fall 3 wahrscheinlich einen bedenklichen Zustand herbeiführen können.

Mehr als Zufallsbefund wurde auch bei den Fällen I 2 und III 5 eine harmlos verlaufende Senkung des Leukocytenspiegels nach der Bestrahlung beobachtet. Es handelt sich hierbei um eine toxische Schädigung der leukopoetischen Organe durch gewisse bei der Röntgenbestrahlung entstehende Eiweißabbauprodukte. Nach Posse erfährt die bei Basedowkranken öfter vorkommende absolute und relative Neutropenie mit Rechtsverschiebung bei Tendenz zur Besserung eine Rückbildung zu normalen Verhältnissen, besonders hinsichtlich letzterer. Umgekehrt aber wurde bei ungünstig auf die Bestrahlungen ansprechenden Kranken eine Zunahme der Rechtsverschiebung festgestellt. Mit fortschreitender Leukopenie waren die Lymphocyten schließlich nur mehr relativ vermehrt. In diesem Zusammenhang kann auch auf den von Haas eingehend beschriebenen Todesfall nach Röntgenbestrahlung — Zweifel konnte im Jahre 1933 aus der gesamten Literatur nur 11 derartige Vorkommnisse aufzählen — verwiesen werden. Kurz zusammengefaßt handelte es sich hier um die Röntgenbehandlung eines Morbus Basedow, die 6 Wochen nach einer schweren angeblichen Grippe durchgeführt wurde von der sich die Kranke aber, wie aus der Anamnese hervorgeht, noch nicht völlig wieder erholt hatte. Bei der Aufnahme wurden keine direkten Anhaltspunkte für eine infektiös-entzündliche Erkrankung mehr bemerkt. Die deutliche beschleunigte Blutsenkung, die subfebrilen Temperaturen, sowie das Blutbild (Leuco 7800, Jugendl. 1, Stab. 12, Segm. 53, Mono 7, Lympho 27) können aber durchaus in obige Richtung deuten. Der Exitus trat schon nach einer Bestrahlungsdosis von 20% Hed = 100 r, in wenigen Tagen nach einer akut verlaufenden Agranulocytose oder Panmyelophtise mit extremer Neutropenie ein. Der Sektionsbefund, der u. a. das Bild einer Angina lacunaris, leichte Milzvergrößerung, sowie endokarditische Auflagerungen an den Mitralklappen ergab, läßt den Verdacht auf einen versteckten und deshalb nicht erkannten Herd aufkommen. Auffallend ist an dem Verlauf, ebenso wie bei Fall VI/3, die besonders leichte Angreifbar-

keit und Schwäche des leukopoetischen Systems gegenüber Röntgenstrahlen im Zusammenhang mit einer Infektionskrankheit.

Bei der Indikation zur Röntgenbehandlung sollte also zur Vermeidung von Mißerfolgen, dem weißen Blutbild, der Blutsenkungsgeschwindigkeit und den sonstigen Zeichen für eine derartige Komplikation entsprechende Beachtung geschenkt werden. Auch die mehrmalige Kontrolle der Leukocytenzahl während der Dauer der Behandlung ist unter Umständen angebracht. Nach Hager gleichen sich aber normalerweise etwaige leichte Veränderungen in spätestens vier Wochen wieder aus und sind demnach nicht zu fürchten.

An subjektiv wahrnehmbaren Nebenwirkungen wurde bei den vorherbeschriebenen Schilddrüsenbestrahlungen lediglich die schon früher erwähnte Reizreaktion bei fünf Patienten in mehr oder weniger starkem Grade beobachtet. Sie ist identisch mit dem von Pordes so bezeichneten frührektiven Inkretstoß, der im Wesentlichen in einer vorübergehenden plötzlich einsetzenden Zunahme der subjektiven Krankheitssymptome äußert. Auch Erhöhung der Tachykardie und des Grundumsatzes sowie gewisse toxische Symptome, wie Übelkeit und Kopfschmerzen ,die sich nicht allein durch die vermehrte Thyroxinausscheidung erklären lassen, gehören in stärkeren Graden zum Bilde dieser Reaktion. Diese wird nach Bardachzi verursacht durch eine infolge der Röntgenbestrahlung eintretende Erhöhung der Zellpermeabilität und Erweiterung der Schilddrüsenkapillaren. Während die normale Schilddrüse gegen Röntgenstrahlen bekanntlich äußerst unempfindlich ist, nimmt ihre Sensibilität gegen letztere analog ihrer Hyperfunktion erfahrungsgemäß stark zu. Die Reizreaktion kann also bei schweren Thyreotoxikosen besonders heftig werden. Zur Vermeidung dieses Zwischenfalls forderte deshalb schon Holzknecht eine entsprechende niedrigere Anfangsdosis, bei deren Einhaltung es fast immer gelingt, die Strahlenbehandlung ohne wesentliche Störung im Befinden des Kranken durchzuführen. Denselben Zweck verfolgt die von Siebeck und Töppner empfohlene Medikation von Jod in kleinsten Gaben vor bzw. während der Behandlung. Außerdem soll durch das Jod die oft lange Latenzzeit bis zum Einsetzen eines deutlichen Bestrahlungserfolges überbrückt wer-

den. Von anderer Seite glaubt man allerdings vor einer Kombination von Jod und Röntgenbehandlung warnen zu müssen (Schwarz). Bemerkenswert erscheint endlich die von Hohlfelder und Reisner ausgearbeitete Methode, die auch bei den hier durchgeführten Bestrahlungen in den letzten Jahren vielfach angewandt wurde, nach welcher zur Vermeidung der Reizreaktion immer nur eine Halsseite mit zwei entgegengerichteten Feldern von vorne und tangential hinten bestrahlt wird. Auf diese Weise wird die Wirkung einer etwaigen akuten Thyroxinausschwemmung auf jeden Fall bedeutend abgeschwächt oder umgangen.

Bezüglich der Recidive und Mißerfolge geben die Krankengeschichten ein genaues Bild. Die Beurteilung der Erfolge aber machte eine weitergehende graduelle Unterscheidung der gebesserten und geheilten Fälle notwendig. Allerdings wäre eine statistische Verwertung der Heilergebnisse nicht einwandfrei, weil zur Feststellung einer tatsächlichen Heilung eine mehrjährige ganz erscheinungsfreie Periode erforderlich ist, bei der Mehrzahl der Fälle aber die Röntgenbehandlung noch nicht so lange zurückliegt. Aus diesem Grunde wurde, wo notwendig, unterschieden zwischen einer anhaltenden Besserung bzw. einer mehr oder weniger vollständigen Rückbildung der subjektiven und objektiven thyreotoxischen Symptome. Es soll damit nicht gesagt werden, daß bei der Röntgenbehandlung etwa eine völlige Heilung nicht möglich wäre. So läßt bei den Fällen III 2 (Basedow) und V 1 schwere Thyreotoxikose) die Nachbeobachtung nach 3 bzw. 2½ Jahren auf ein Heilung schließen.

Auch bei den erfolgreich bestrahlten Fällen, die etwa 1 bis 2 Jahre lang nachbeobachtet wurden, war in ähnlicher Weise ein völliger Rückgang der Basedowsymptome festzustellen. Hier wären zu nennen die Fälle II/1 (schwere Thyreotoxikose), II 4 (schwere Thyreotoxikose) und in etwa IV 1 (Basedow) und V/2 (schwere Thyreotoxikose). Leichtere Grade von Nervosität und Psycholabilität dürften als Restsymptome vielfach wohl mehr konstitiutionellen als thyreotoxischen Ursprungs sein.

Einen besseren Überblick über die erzielten Ergebnisse gibt die hinzugefügte Zusammenstellung der Fälle.

ZUSAMMENFASSUNG.

Die Beobachtung des Krankheitsverlaufs und der wichtigsten objektiven Kriterien an Hand von 31 Krankengeschichten brachte als wichtigstes Ergebnis, daß durch die Röntgenbehandlung einwandfreie Erfolge zu erzielen waren und zwar bei der Mehrzahl der ausreichend bestrahlten Patienten. Sowohl verschiedenartige Thyreotoxikosen, als auch typische Basedowfälle konnten gebessert bzw. geheilt werden. Wesentlich ist eine genügend hohe und individuelle Dosierung, sowie nötigenfalls die Wiederholung von Bestrahlungsserien nach mehrwöchigen Abständen. Eine Vorbedingung für die richtige Beurteilung der Röntgentherapie ist eine genügende Vorbeobachtung und mindestens mehrmonatliche, am besten mehrjährige Nachbeobachtung. Bei gleichzeitigen Komplikationen durch entzündlich-infektiöse Erkrankungen dürften die Bestrahlungen nicht zu empfehlen sein, da hier die Gefahr einer weiteren allgemeinen Verschlechterung und insbesondere die Möglichkeit einer Schädigung des leukopoetischen Systems zu bestehen scheint. Die von anderer Seite gemachten Erfahrungen bei der Röntgenbehandlung retrosternaler und nodöser Strumen, sowie sehr veralteter Fälle wurden im wesentlichen bestätigt. Vereinzelte Nebenerscheinungen, wie Reizreaktionen und Leukopenien verliefen im allgemeinen harmlos. Sie lassen sich durch entsprechende Vorsichtsmaßnahmen weitgehend vermeiden. Die in einem Fall mögliche histologische Untersuchung der Struma eines erfolglos bestrahlten Patienten ließ der Grund des Versagens der Röntgentherapie in einer primär zentralen Störung übergeordneter Zentren vermuten.

Diagnose u. Form der Struma	Vorbeobachtung	Dosis in r	Behandlungszeit	Nachbeobachtung							
				bis zu 2 Mt.	bis zu 4 Mt.	bis zu 8 Mt.	bis zu 1 Jahr	bis zu 2 J.	bis zu 3 J.	bis zu 4 J.
Gruppe I:										
1. Thyreotoxikose (Struma diff.)	0	600	(+)	+	R	0	0	0		
2. Basedow (Struma diff.)	+	875	+	+	+	+	+	+	– –	
3. Thyreotox. (Struma diff.)	0	800	+	+	+	+	+	R		
4. Thyreotox. (Struma diff.)	0	1000	++	++	++	++	+	R		
5. Thyreotox. (Struma diff.)	+	800	+	+	+	+	(+)	R		
Gruppe II:										
1. Thyreotox. (Struma?)	(+)	1150	++	+	++	++	++	+++		
2. Basedow (Struma?)	–	1350	++	++	++	++	++	+–		
3. Basedow (Str. nodosa)	(+)	1250	(+)	+	R					
4. Thyreotox. (Str. diff.)	0	1350	(+)	+	+	++	+++			
5. Thyreotox. (Str. diff.)	(+)	1350	+	++	R					

0 = unbeeinflußt
– = verschlechtert
+ = gebessert
R = Recidiv

Diagnose u. Form der Struma	Vorbeobachtung	Dosis in r	Behandlungszeit	Nachbeobachtung						
				bis zu 2 Mt.	bis zu 4 Mt.	bis zu 8 Mt.	bis zu 1 J.	bis zu 2 J.	bis zu 3 J.	bis zu 4 J.
Gruppe III:										
1. Thyreotox. (Struma?)	(+)	2725	++	++	++	++				
2. Basedow (Str. diff.)	0	1800	+	+	++			+++		
3. Kropfherz (Str. retrostern)	0	1650	(+)	(+)	(+)	(+)	(+)	(+)		
4. Thyreotox. (Str. diff.)	0	1600	++	++	++	+++				
5. Thyreotox. (Str. diff.)	0	1925	—	0	0	(+)	(+)			
6. Thyreotox. (Str. nodosa)	0	1900	(+)	+	+	++(+)				
7. Thyreotox. (Str. diff. basedowif.)	0	1950	+	++						
8. Thyreotox. (Str. diff.)	—	2400	+	++						
9. Basedow (Struma coll)	—	2400	0	0	Op.	(+)				
10. Basedow (Str. diff.)	0	2700	+	++	++(+)					
Gruppe IV:										
1. Basedow (Struma?)	0	2400	+	+	++	++	++(+)			
2. Thyreotox. (Struma?)	(+)	3650	(+)	(+)	+	+	++(+)			
3. Thyreotox. (Struma?)	0	3000	0	0	—					
4. Basedow (gr. Str. diff.)	(+)	3000	0	(+)	(+)					
5. Thyreotox. (Str. nodosa) postoperativ	(+)	2000	+	++	+++					
6. Basedow (Str. teils retrost.)	0	1950	+	+	+	++				

Diagnose u. Form der Struma	Vorbeobachtung	Dosis in r	Behandlungszeit	Nachbeobachtung							
				bis zu 2 Mt.	bis zu 4 Mt.	bis zu 8 Mt.	bis zu 1 J.	bis zu 2 J.	bis zu 3 J.	bis zu 4 J.	
Gruppe V:											
1. Basedow (Str. basedowif.)	0	3250	+	– –	– – –	– – –			– – –		
2. Thyreotox. (Struma?)	0	4100	+(+)	+ +	+	+ – –	–	– –	–		
Gruppe VI:											
1. Basedow (Str. diff.)	0	1800	–	0	0	0					
2. Thyreotox (Str. diff.)	0	3800	0	0	0	+	++				
3 Basedow (Operationsrecidiv)	—	150	—	—							

Es ist mir eine angenehme Pflicht, Herrn Prof. Dr. Martini für die Überlassung des Themas, sowie Herrn Dr. med. Bruno Schuler für die jederzeit freundliche Unterstützung während der Arbeit zu danken.

	Anzahl der Einzelbestrahlungsdosen (in r)									Zeitl. Abstände in Tagen	Tägliche Feldzahl
	25	50	75	100	150	200	250	275	300		
Gr. I											
1.				6						3—7	1
2.	18	9								0—1	1—3
3.				8						4—6	1
4.				6		2				3	1
5.				8						6—7	1
Gr. II											
1. a				1	7					4—7	1
b						4				2—4	1
2. a					1	2				1—2	1
b				2					3	1—2	1
3.		1		7		4				0—5	1
4.	5	9	9	1						0—1	2—3
5. a	2	12	3							0—2	3
b	6	6								0	3
Gr. III											
1. a	2	11	4							0—1	2—3
b	3	12	3							0—1	3
c		12								0	3
d	6	6								0—1	3
2. a	20	8								0—1	2—3
b	2	12	3							0—1	2—3
3.				7						0—1	1
4.				3		6				0—5	1
5.		1		3				5		0—5	1
6.						2	5			0—1	1—2
7.					3	3			3	1—2	1—2
8.				6		9				0—1	1
9.						3			6	1—3	1—2
10.				3		9			2	0—2	1—2
Gr. IV											
1.				8		8				4—8	2
2. a							5		6	2—3	1—2
b									2	—	2
3.						6			6	1—2	1—2
4.						6			6	0—2	1—2
5.						4			4	2—3	1
6.			4	6	9	3				0—4	1—2
Gr. V											
1. a	6									0	1—2
b	1	20	9	1						0—1	1—2
c	2	7	12							0—1	1—2
2. a				8						4—5	1
b							6		6	4—5	1—2
Gr. VI											
1.						3			4	2—3	1
2. a					4	4			2	0—1	1
b					4	6				0—1	1
3. a	6									0—1	1—2
b	5	20	10							0—1	1—2

LITERATURNACHWEIS.

Aschoff: Pathol. Anatomie 2, S. 878 ff. (1936).
Bardachzi: Die Röntgenbehandlung der Basedowschen Krankheit. Strahlentherap. 49, 618—633 (1934).
Dennig, Rahm: Die Behandlung der Basedowschen Krankheit.
Berger u. a.: Umfrage. Med. Klinik 1935, II.
Eppinger: Die Krankheiten der Drüsen mit innerer Sekretion in Lehrbuch der inn. Med. Bd. II 3. Aufl. S. 195. Berlin, Springerverlag.
Falta: Ref. Kongress f. Inn. Med. 49, S. 284—293 (1937).
Guizetti: Erg. inn. Med. 18, 523 (1933).
Gutzeit u. Parade: Blutjodstudien I—VI. Mitteil. Zeitschr. f. klin. Med. 133, 503—551 (1938).
Haas: Morbus Basedow und unmittelbarer Todesfall nach der Röntgenbestrahlung (aus der Med. Klinik Bonn, Professor P. Martini). Acta Radiologica XV, 62—68 (1934).
Harris u. Rose: Further Observations on Radiation Therapy in Hyperthyreoidism. Amer. Journ. of Roentg. and Rad. Ther. 36, II., 610—614, Discus by Mc.Peak
Hayer: Blutbildbeobachtungen bei Röntgenbestrahlung. Strahlenther. 55, 689 (1932).
Hess u. Schlecht: Über die Ursachen von Erfolgen und Mißerfolgen bei der Strahlenbehandlung der Basedow'schen Krankheit. Münch. Med. Wo. I, 55—57 (1931).
Hess: Die Röntgenbehandlung der Hyperthyreosen. Strahlenther. 58, 74—82 (1937).
Hoff: Schilddrüse und vegetative Regulationen. Kongr. f. Inn. Mediz. S. 254—279 (1937).
Hohlfelder u. Reisner: Röntgen u. Radiumtherapie. Verl. Fischer, Jena 1934.
Holzknecht: Über die Röntgentherapie d. Basedowschen Krankheit. Strahlenther. 30, 605—612 (1928).
Kestermann: Zur Röntgenbehandlung der Hyperthyreotosen. Med. Klin. 1933, Nr. 18, 608—610.
Kocher, A.: Morbus Basedow in Kraus-Brugsch. Spez. Pathol. u. Ther. innerer Krankh. I (1919).
Krecke: Zur Verständigung über die Behandlung der Basedowschen Krankheit. Münch. Med. Wo. I, 261—263 (1930).

Lichtwitz: Pathologie der Funktionen und Regulationen. Leiden 1936 S. 179.
Loeser und Thompson: Endokrinologie 14, S. 144 (1934).
Lüdin: Zur Strahlentherapie der Basedowschen Krankheit. Acta radiolog. XIV, 28—32 (1933).
Martini: Methodenlehre der therapeut. Untersuch. Verl. Springer 1932.
du Mesnil de Rochemont: Strahlentherapie(Wesen, Methoden usw.). Neue Deutsch. Klin. 13, 137 ff. (Erdbd. 1935).
Pick, Sunder-Plassmann: Zit. nach Falta, Ref. Kong. f. I. Mez. s.o.
Pordes: Die oligosymptomat. Thyreotoxikosen und deren Röntgenbestrahlung. Strahlenther. 30, 619—633 (1928).
Schmengler: Über Thyreotoxikosen. Zbl. f. inn. Med. 7, 113—123 (1936).
Schmidt: Kritik an den Veröffentlichungen d. physikal. Therapie des Morbus Basodw. Diss. Bonn 1935.
Siebeck: Anfrage in D.m.W. Nr. 37, 1410 (1937).
Sunder-Plassmann: Wie wirkt die Röntgenbehandlung auf die erkrankte menschl. Schilddrüse? Bruns Beitr .160, 138—144 (1934).
Töppner: Die Röntgenbehandlung des Hyperthyreoidismus. Rö.-Prax. 8, 548—560 (1936).
— Die zusätzl. Verordnung von Jod beider Röntgenbehandlung des H. Rö-Prax. 8, 702—707 (1936).
Turner und Comez: The radiosensibilty of the cells of the mammary gland. Amer. Journ. Roentgen. 36, 79-93 (1936).
Zweifel: Gibt es Todesfälle im Anschluß an Basedowbsetrahlung? Acta radiol. XIV, 33—41 (1933).

LEBENSLAUF.

Als Sohn des Gewerbeschulrats Christian Gilla und seiner Ehefrau Magdalena geb. Herrig wurde ich am 3. April 1913 in Neunkirchen (Saar) geboren. Nach vierjähriger Volksschulzeit besuchte ich zunächst das Realgymnasium Neunkirchen, dann die Oberrealschule Illertissen bei Ulm und legte Ostern 1933 die Reifeprüfung an der städt. Oberrealschule zu Augsburg ab. Von meinen vorklinischen Semestern verbrachte ich die ersten beiden in Bonn, die übrigen in Freiburg i. Br.

Außer dem ersten Semester in Köln, studierte ich während der übrigen klinischen Semester in Bonn. Das ärztliche Staatsexamen bestand ich am 10. Dez. 1938 in Bonn.